



I n d o n e s i a  
**Medicus Veterinus**

Vol. 7 No. 5  
Okt. 2018



©Deny R. Hatief

Harimau Sumatra  
*Panthera Tigris Sumatrae*



DOAJ DIRECTORY OF  
OPEN ACCESS  
JOURNALS

OAJI Open Academic  
.net Journals Index

I n d o n e s i a  
**Medicus Veterinus**

---

Diterbitkan oleh:

 MEDIA KOMUNIKASI CIVITAS AKADEMIKA KEDOKTERAN HEWAN  
**SUARA SATWA**

&

**Jurnal Veteriner**

**EDITOR-IN-CHIEF**

Dr. drh. I Wayan Batan, MS

**EDITORIAL BOARD**

Prof. Dr. drh. Tjok. Gde Oka Pemayun, MS  
Prof. Dr. drh. Nyoman Mantik Astawa, Ph.D  
Prof. Dr. drh. Iwan Harjono Utama, MS  
Dr. drh. Ketut Suatha, M.Si  
Prof. Dr. drh. I Nyoman Suarsana, M.Si  
Dr. drh Wayan Suardana, M.Si  
Drh. Tjok Sari Nindhia, MP

**ASSOCIATE EDITOR**

Elisabeth Yulia Nugraha  
Mathilda Noveria Arni Gasring  
Eunike Bertin Irianti  
Ni Komang Suwartini  
Wahid Danang Pranatha  
Steven Dwi Purbantoro  
Gabriela Inne Warus  
Sunny Christian Yesyurun Saragi  
Rahmi Maulidya Putranty  
Yeyen Fahmi Gressia Br Surbakti  
Novi Kustiani Rahayu  
Dzikri N Takariyanti



I n d o n e s i a

**Medicus Veterinus**



<http://ojs.unud.ac.id/index.php/imv>

**Pengaruh Frekuensi Penampungan Semen terhadap Volume, Konsentrasi dan Motilitas Spermatozoa Ayam Pelung**  
(*THE EFFECT OF FREQUENCY SEMEN COLLECTION ON SEMEN VOLUME, SPERM CONCENTRATION AND SPERM MOTILITY OF PELUNG ROOSTER*)

**Gambaran Histopatologi Usus Halus Tikus Putih Pascapemberian Sarang Semut dan Parasetamol Dosis Toksik**  
(*HISTOPATHOLOGICAL IN SMALL INTESTINE WHITE RAT AFTER GIVING MYRMECODIA PENDANS AND PARASETAMOL TOXIC DOSE*)

**Efektivitas Ekstrak Etanol Daun Pegagan Terhadap Bakteri *Micrococcus luteus* Diisolasi dari Dermatitis Kompleks Anjing**  
(*EFFECTIVENESS OF ETANOL PEGAGAN LEAF EXTRACT ON MICROCOCCUS LUTEUS BACTERIA INSERTED FROM DERMATITIS COMPLEX DOG*)

**Tumbuh Kembang Organ Visceral Itik Lokal Bali pada Masa Finisher**  
(*GROWTH AND DEVELOPMENT OF VISCERAL ORGANS BALI DUCK IN FINISHER PERIOD*)

**Laporan Kasus Newcastle Diseases dan Avian Influenza pada Ayam Buras**  
(*CASE REPORT OF NEWCASTLE DISEASES AND AVIAN INFLUENZA IN NATIVE CHICKEN*)

**Fungifungi Penginfeksi Kulit Ular Liar di Bali**  
(*INFECTIOUS FUNGI ON THE SKIN OF WILD SNAKES IN BALI*)

**Pengaruh Frekuensi Penampungan Semen terhadap Daya Hidup dan Abnormalitas Spermatozoa Ayam Pelung**  
(*THE EFFECT OF FREQUENCY SEMEN COLLECTION ON VITALITY AND SPERM ABNORMALITY OF PELUNG ROOSTER*)

**Perkembangan Secara Histologi Vili Duodenum Ayam Pedaging yang Diberikan Imbuhan Asam Butirat pada Pakan**  
(*HISTOLOGY OF DUODENAL VILLI DEVELOPMENT IN BROILER FEED WITH BUTYRIC ACID AS FEED SUPPLEMENTS*)

**Studi Perkembangan Histologi Jejunum Ayam Broiler yang Diberikan Suplemen Asam Butirat**  
(*STUDY DEVELOPMENT ON HISTOLOGY OF BROILER'S JEJUNUM WHICH SUPPLIED WITH BUTYRIC ACID SUPPLEMENT*)

**Karakteristik Lokus Mikrosatelit D8S1100 pada Populasi Monyet Ekor Panjang di Gunung Pengsong Lombok**  
(*CHARACTERISTIC OF THE D8S1100 MICROSATELLITE LOCUS IN THE POPULATION OF LONG TAILED MACACA AT MOUNT PENGSONG LOMBOK*)

**Sistem Pemeliharaan Anjing dan Tingkat Pemahaman Masyarakat terhadap Penyakit Rabies di Kabupaten Badung, Bali**  
(*DOG MAINTENANCE SYSTEM AND LEVEL OF COMMUNITY DISCUSSION OF RABIES DISEASES IN DISTRICT BADUNG, BALI*)

**Infeksi *Demodex canis* pada Anjing Persilangan Pomeranian dengan Anjing Lokal**  
(*DEMODEX CANIS INFECTION IN POMERANIAN CROSS DOGS WITH LOCAL DOGS*)

**Hemogram Anjing Penderita Dermatitis Kompleks**  
(*Dog Hemogram with Complex Dermatitis*)

**Efektivitas Ekstrak Daun Mimba terhadap *Micrococcus luteus* yang Diisolasi dari Anjing Penderita Dermatitis Kompleks**  
(*EFFECTIVITY OF MIMBA LEAF EXTRACT ON *Micrococcus luteus* ISOLATED FROM DOG WITH DERMATITIS COMPLEX*)

**KANTOR REDAKSI**

Jl. Raya Sesetan Gg. Markisa No. 6  
Br. Gaduh, Sesetan, Denpasar 80232  
Telp. (0361) 8423061



## Hemogram Anjing Penderita Dermatitis Kompleks

(Dog Hemogram with Complex Dermatitis)

Agnes Indah Widyanti<sup>1</sup>, I Nyoman Suartha<sup>2</sup>, I Gusti Made Krisna Erawan<sup>2</sup>, Luh Dewi Anggreni<sup>3</sup>, Luh Made Sudimartini<sup>4</sup>,

<sup>1</sup>Mahasiswa Pendidikan Profesi Dokter Hewan,

<sup>2</sup>Laboratorium Ilmu Penyakit Dalam Veteriner,

<sup>3</sup>Laboratorium Diagnosis Klinik, Patologi Klinik Veteriner, dan Radiologi Veteriner,

<sup>4</sup>Laboratorium Farmakologi dan Farmasi Veteriner,

Fakultas Kedokteran Hewan Universitas Udayana,

Jl. P.B. Sudirman, Denpasar, Bali, Indonesia, 80234; Telp/Fax: (0361) 223791

e-mail: nyoman\_suartha@unud.ac.id

### ABSTRAK

Penelitian ini bertujuan untuk mengetahui hemogram anjing penderita dermatitis kompleks. Sampel penelitian ini adalah darah anjing yang mengalami dermatitis kompleks yang didapatkan dari daerah sekitar Denpasar. Dermatitis kompleks adalah radang kulit yang disebabkan oleh komplikasi berbagai agen penyebab seperti parasit, bakteri dan jamur. Komplikasi dari berbagai agen itu menyebabkan kerusakan pada kulit dan terganggunya proses vaskularisasi ke kulit, hal ini menyebabkan terjadi pembusukan pada kulit sehingga menimbulkan bau yang tidak sedap, kerontokan rambut, dan luka borok. Jumlah sampel yang digunakan sebanyak 15 ekor anjing. Pemeriksaan darah untuk mendapatkan nilai hemogram digunakan mesin *Animal Blood Counter iCell-800Vet, China*. Setelah penghitungan diferensiasi leukosit dari preparat ulas darah dengan pengamatan mikroskop, data dianalisis secara deskriptif. Hasil hemogram anjing penderita dermatitis kompleks adalah anemia, neutropenia, dan basofilia. Neutropenia yang terjadi pada anjing penderita dermatitis kompleks disertai peningkatan neutrofil stab/neutrofil muda, hal tersebut mengindikasikan adanya peradangan yang bersifat akut. Temuan hemogram yang paling umum pada anjing penderita dermatitis kompleks adalah anemia, neutropenia dan basofilia. Neutropenia yang terjadi disertai dengan peningkatan neutrofil muda (*stab/band*).

Kata-kata kunci: Anjing, dermatitis kompleks, hemogram

### ABSTRACT

This study aims to determine the hemogram of dogs with complex dermatitis. The sample of this study is the blood of dogs who experience complex dermatitis obtained from the area around Denpasar. Complex dermatitis is skin inflammation caused by complications of various causative agents such as parasites, bacteria and fungi. Complications from various agents cause damage to the skin and disruption of the vascularization process to the skin, this causes the decay of the skin causing unpleasant odors, hair loss and ulceration. The number of samples used was 15 dogs. Blood tests to get the value of the hemogram are used by *Animal Blood Counter iCell-800Vet machines, China*. After the calculation of leukocyte differentiation from blood test preparation by microscope observation, data were analyzed descriptively. The result of hemogram of dogs with complex dermatitis is anemia, neutropenia, and basophilia. Neutropenia that occurs in dogs with complex dermatitis accompanied by an increase in neutrophil stab / young neutrophils, this indicates the presence of acute inflammation. The most common hemogram finding in dogs with complex dermatitis is anemia, neutropenia and basophilia. Neutropenia is accompanied by an increase in young neutrophils (*stab/band*).

Keywords: Dog, complex dermatitis, hemogram

## PENDAHULUAN

Gangguan kulit merupakan masalah kesehatan yang paling umum pada anjing. Gangguan kulit dapat menyebabkan peradangan kulit (dermatitis) yang ditandai dengan kegatalan, kerontokan rambut, luka borok, dan kemerahan pada kulit (Medleau dan Hlinica, 2006). Berdasarkan atas agen penyebabnya, dermatitis dibedakan atas dermatitis tunggal disebabkan oleh satu agen infeksius dan dermatitis kompleks disebabkan oleh banyak agen infeksius. Agen penyebab tersebut adalah infeksi parasit (caplak dan tungau), infeksi bakteri, infeksi jamur dan virus. Selain itu juga dapat disebabkan gangguan metabolisme seperti alergi dan diabetes melitus. Komplikasi dari berbagai agen itu menyebabkan kerusakan pada kulit dan terganggunya proses vaskularisasi ke kulit, hal ini menyebabkan terjadinya pembusukan pada kulit sehingga menimbulkan bau yang tidak sedap, kerontokan rambut hingga luka borok. Infeksi yang menyerang pada bagian eksternal tubuh (kulit), akan berdampak pada perubahan internal tubuh. Perubahan pada internal tubuh dapat diamati pada perubahan komponen darah, karena darah berfungsi membawa nutrisi dan oksigen yang dibutuhkan oleh jaringan tubuh, mengangkut bahan-bahan kimia hasil metabolisme, dan juga sebagai pertahanan tubuh terhadap virus atau bakteri. Darah merupakan indikator penting untuk mengetahui perubahan fisiologi dan patologi pada hewan. Infeksi bakteri yang terjadi pada anjing menyebabkan peradangan dan *rouleaux* (tumpukan atau agregasi sel darah merah) akan terlihat dalam jumlah yang banyak (Soepraptini *et al.*, 2011), dehidrasi yang menyebabkan *Packed Corpuscular Volume* (PCV) meningkat (Suartha, 2010), alergi menyebabkan basofil beredar dan degranulasi sel *mast* pada jaringan.

Hemogram adalah nilai komponen-komponen darah yang meliputi kadar hemoglobin, PCV, total eritrosit, *Mean Corpuscular Volume* (MCV), *Mean Corpuscular Hemoglobin* (MCH), *Mean Corpuscular Hemoglobin Concentration* (MCHC), total leukosit, neutrofil, limfosit, monosit, eosinofil, dan basofil (Fan *et al.*, 2002). Penelitian ini dilakukan untuk mengetahui hemogram anjing penderita dermatitis kompleks yang diharapkan dapat dijadikan sebagai salah satu indikator penyakit dermatitis kompleks oleh klinikus dalam penentuan diagnosis dan melakukan tindakan pengobatan penyakit dermatitis kompleks

## METODE PENELITIAN

Sampel hewan yang digunakan dalam penelitian ini adalah darah 15 ekor anjing penderita dermatitis kompleks yang diambil di sekitar Kota Denpasar. Anjing dikategorikan

penderita dermatitis kompleks apabila pada kulitnya terdapat lesi primer dan lesi sekunder. Lesi tersebut terdistribusi meluas pada seluruh permukaan tubuhnya. Lesi primer adalah jejas atau tanda sebagai akibat langsung dari proses penyakit, seperti eritema, papula, pustula, krusta, vesikula, bula, nodul, tumor. Lesi sekunder adalah hasil dari perkembangan penyakit atau trauma diri, seperti skale, krusta, erosi, ekskorasio, ulser, epidermal kolarete, folikuler cast, komedo, licenifikasi, hiperpigmentasi, alopesia (Hill, 2005).

Darah diambil sebanyak 2 mL, dari vena chepalica dengan spuit 3 mL dan segera dimasukkan ke dalam tabung yang telah berisi antikoagulan. Pemeriksaan hemogram meliputi jumlah eritrosit, total leukosit, nilai hematokrit, dan kadar hemoglobin. Penghitungan hemogram dilakukan dengan menggunakan *auto analyzer Animal Blood Counter iCell-800Vet (KUBEIER-Y, Shaanxi, China)*. Pemeriksaan diferensial leukosit dengan pemeriksaan preparat ulas darah di bawah mikroskop. Data yang diperoleh dianalisis secara deskriptif, dibandingkan dengan nilai hemogram anjing normal.

## HASIL DAN PEMBAHASAN

Gambaran darah anjing penderita dermatitis kompleks seperti tercantum pada Tabel 1.

**Tabel 1.** Hemogram Anjing Penderita Dermatitis Kompleks

Hemogram	Rataan	Persentase (%)			Nilai Normal
		Di bawah Normal	Normal	Di atas Normal	
Eritrosit ( $10^6/\text{mm}^3$ )	4,8±0,77	73,33	26,67	-	5,5–8,5
Leukosit ( $10^3/\text{mm}^3$ )	16,89±6,47	-	53,33	46,67	6,0–17,0
Hb (mg%)	12,1±1,9	66,67 *	33,33	-	12,0–18,0
PCV (%)	27,5±4,7	93,33	6,67	-	37,0–55,0
MCV (fl)	57,5±5,6	73,33	26,67	-	60,0–77,0
MCH(pg)	25,4±3,4	-	33,33	66,67	19,5–24,5
MCHC (g%)	44,3±4,73	-	6,67	93,33	32,0–36,0
Neutrofil (%)	46,46±14,69	80	20	-	60–77
Stab/Band (%)	8,67±4,18	-	6,67	93,33	0–3
Limfosit (%)	29,73±13,38	6,66	46,67	46,67	12–30
Monosit (%)	4±2,47	40	60	-	3–10
Eosinofil (%)	8,53±4,85	6,67	60	33,33	2–10
Basofil (%)	2,6±1,95	-	6,67	93,33	0

Sumber: Weiss *et al.* (2010)

Anjing penderita dermatitis kompleks memiliki nilai hemogram yang bervariasi, ada yang berada pada nilai normal, di bawah normal, dan di atas normal. Sebesar 73,33% anjing

penderita dermatitis kompleks memiliki total eritrosit di bawah kisaran normal (eritrositopenia) (Tabel 1). Kondisi eritropenia pada anjing, dapat disebabkan oleh hilangnya darah secara berlebihan (hemorhagi), penghancuran eritrosit (hemolisis), atau rendahnya produksi eritrosit (Meyer *et al.*, 1992). Faktor lain yang dapat mempengaruhi jumlah eritrosit adalah nutrisi. Defisiensi vitamin B12 dan asam folat dapat menyebabkan kegagalan pematangan eritrosit dalam proses eritropoiesis dan hal tersebut mengakibatkan rendahnya jumlah eritrosit dalam darah (Guyton dan Hall, 1997). Selain infestasi parasit, infeksi jamur juga dapat menyebabkan penurunan total eritrosit (Ravindran, 2016). Menurut Walaa *et al.* (2008) kejadian dermatitis atopik pada anjing menyebabkan penurunan jumlah eritrosit, yang disertai pula dengan penurunan hemoglobin, PCV, dan MCH.

**Tabel. Anjing Penderita Dermatitis Kompleks**

Kode Sampel	Signalement	Tanda Klinis	
		Lesi Primer	Lesi Sekunder
A1	Anjing lokal, betina, umur $\pm 3$ tahun, rambut pendek, warna putih.	Papula, pustula.	Alopesia hampir di seluruh tubuh, eritema hampir di seluruh badan, <i>seborrhea</i> , pruritus, berbau, lichenifikasi, hiperpigmentasi.
A2	Anjing lokal, jantan, umur $\pm 2$ tahun, rambut pendek, warna putih.	Papula, makula.	Alopesia hampir di seluruh tubuh, eritema hampir di seluruh badan, pruritus, hiperpigmentasi, scar, lichenifikasi, fissure.
A3	Anjing peranakan, jantan, umur $\pm 2$ tahun, rambut panjang, warna coklat.	Papula, pustula.	Alopesia hampir di seluruh tubuh, eritema hampir di seluruh tubuh, scale, hiperpigmentasi, hiperkeratosis, ekskoriiasi, scar.
A4	Anjing lokal, betina, umur $\pm 4$ tahun, rambut pendek, warna putih.	Papula. vesikula.	Alopesia di seluruh bagian atas tubuh dan keempat kaki, eritema, pruritus, krusta, erosi, lichenifikasi, scar, ekskoriiasi.
A5	Anjing lokal, jantan, umur $\pm 2$ tahun, rambut pendek, warna	Papula.	Alopesia, eritema, krusta, hiperpigmentasi, lichenifikasi

<b>A6</b>	hitam. Anjing lokal, Papula. betina, umur $\pm 3$ tahun, rambut pendek, warna hitam.		Alopesia hampir di seluruh tubuh, hiperpigmentasi, hiperkeratosis, eritema, pruritus, lichenifikasi
<b>A7</b>	Anjing lokal, Papula, pustula. jantan, umur $\pm 1$ tahun, rambut panjang, warna hitam.		Alopesia hampir di seluruh tubuh, hiperpigmentasi, lichenifikasi, <i>seborrhea</i> , scar, berbau, ekskoriiasi.
<b>A8</b>	Anjing lokal, Papula, pustula. betina, umur $\pm 6$ bulan, rambut pendek, warna dominan putih, coklat.		Alopesia pada badan, eritema pada area badan, pruritus, hiperpigmentasi, seborrhea, berbau, scar.
<b>A9</b>	Anjing lokal, Papula, pustula. betina, umur $\pm 1$ tahun, rambut pendek, warna rambut dominan coklat tua, hitam, putih		Alopesia pada daerah punggung, pruritus, eritema, scar, erosi, krusta, sisik.
<b>A10</b>	Anjing Papula, vesikula. peranakan, jantan, umur $\pm 2$ tahun, rambut panjang, warna rambut hitam.		Alopesia hampir di seluruh tubuh, pruritus, eritema, erosi, ulkus, Seborrhea, berbau.
<b>A11</b>	Anjing Plak, pustula. peranakan, betina, umur $\pm 2$ tahun rambut panjang, warna rambut dominan putih, coklat, hitam.		Alopesia pada daerah punggung, pruritus, eritema, scar, erosi, krusta, sisik.
<b>A12</b>	Anjing lokal, Papula. jantan, umur $\pm 5$ tahun,		Alopesia pada badan, pruritus, lichenifikasi, scar.



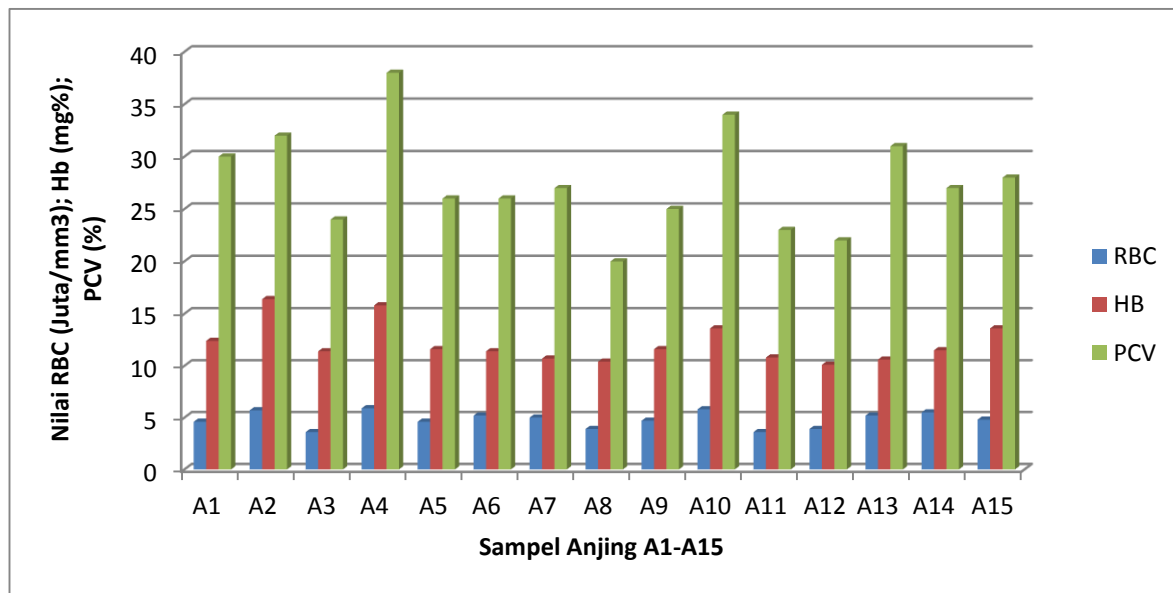
	rambut pendek, warna rambut hitam.		
<b>A13</b>	Anjing peranakan (Tekel), jantan, umur $\pm 3$ tahun, rambut pendek, warna rambut coklat.	Papula, pustula.	Alopesia pada badan, krusta, fissura, scale, ulcer, eritema, hiperpigmentasi.
<b>A14</b>	Anjing lokal, betina, umur $\pm 2$ bulan, rambut pendek, warna putih	Papula, vesikula.	Alopesia pada badan, eritema, hiperkeratosis, krusta.
<b>A15</b>	Anjing lokal, jantan, umur $\pm 1$ tahun, rambut pendek, warna coklat	Pustula, plak.	Alopesia pada seluruh tubuh, eritema, hiperpigmentasi, lichenifikasi, ekskorsiasi.

Sumber: Data Pribadi

Nilai Hb anjing penderita dermatitis, sebesar 66,67% di bawah normal (Tabel 1). Nilai hemoglobin yang rendah menandakan bahwa tubuh mengalami anemia. Anemia adalah suatu keadaan dimana hewan mengalami defisiensi jumlah eritrosit atau jumlah hemoglobin. Pada pemeriksaan fisik, anjing penderita anemia terlihat lemah atau kurang aktif, warna membrana mukosa gusi dan konjungtiva pucat. Sakina dan Mandial (2013) menyatakan bahwa nilai hemoglobin yang berada di bawah kisaran normal dapat terjadi pada kejadian skabiosis dan demodekosis atau terjadinya infestasi parasit.

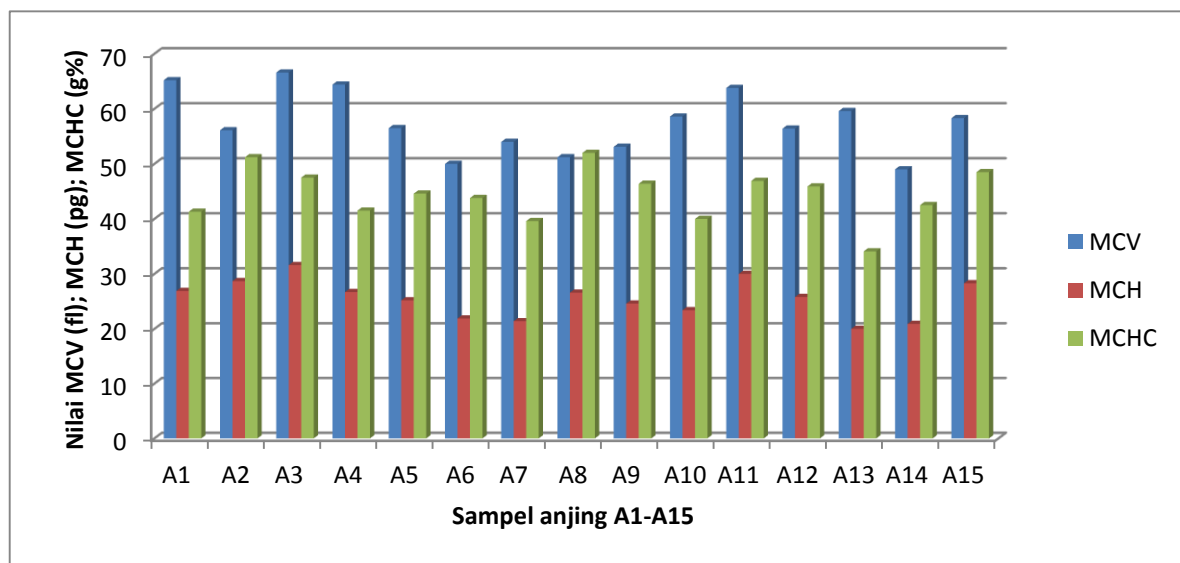
Bakteri intraselular juga membutuhkan zat besi dalam pertumbuhannya (Kochan *et al.*, 1969). Banyak bakteri Gram positif maupun bakteri Gram negatif menggunakan *heme* sebagai sumber utama zat besi. Hal ini dapat terjadi pula pada anjing penderita dermatitis kompleks yang salah satu agen infeksiusnya adalah bakteri. Bakteri yang merupakan flora normal pada kulit anjing di antaranya *Staphylococcus koagulasi* negatif, *Streptococcus sp*, *Micrococcus sp* (bersifat oportunistik), dan *Actinobacter sp*. Bakteri transien pada kulit anjing di antaranya *Bacillus sp*, *Corynebacterium sp*, *Escherichia coli*, *Proteus mirabilis*, dan *Pseudomonas sp*. Organisme tersebut dapat berperan sebagai patogen sekunder pada kulit anjing (Breathnach *et al.*, 2011). Jika anjing terserang infeksi bakteri pada kulitnya, maka berpeluang mengalami anemia.

Penurunan juga terjadi pada nilai PCV atau hematokrit yaitu pada 93,33% anjing sampel (Tabel 1). Nilai hematokrit sebanding dengan jumlah eritrosit dan kadar hemoglobin. Mbassa dan Poulsen (1993) menjelaskan bahwa nilai hematokrit dipengaruhi oleh waktu, tempat, dan kondisi hewan pada saat pengambilan sampel. Nilai PCV yang rendah dapat terjadi pada kasus dermatitis atopik (Walaa *et al.*, 2008) dan pioderma (Reddy *et al.*, 2016).



Gambar 1. Total eritrosit (juta/mm<sup>3</sup>), hemoglobin (mg%), dan hematokrit (%) anjing penderita dermatitis kompleks

Grafik total eritrosit, hemoglobin, dan hematokrit anjing penderita dermatitis kompleks (Gambar 1) menggambarkan bahwa anjing memiliki pola yang hampir sama. Anjing yang total eritrositnya rendah, juga mengalami penurunan kadar hemoglobin dan hematokrit. Pada 73,33% anjing penderita dermatitis kompleks nilai MCVnya di bawah kisaran normal, berbeda dengan MCH (66,67%) dan MCHC (93,33%) yang berada di atas kisaran normal (Tabel 1). Kondisi yang dapat menyebabkan nilai MCV rendah adalah defisiensi zat besi (anemia tipe mikrositik) (Dharmawan, 2002). Secara umum, MCH meningkat dalam keadaan makrositosis dan menurun dalam keadaan mikrositosis dan hipokromia, namun dapat terjadi adanya variasi karena dua faktor, yaitu ukuran sel dan konsentrasi hemoglobin yang saling mempengaruhi. Nilai MCHC pada 93,3% anjing penderita dermatitis kompleks ada di atas normal. Hal ini dikarenakan kecenderungan volume sel darah merah yang yang kecil sehingga konsentrasi hemoglobin menjadi tinggi pada eritrosit. Kondisi yang dapat meningkatkan nilai MCHC adalah terjadinya intravaskuler hemolisis.



Gambar 2. Nilai MCV (fl), MCH (pg), dan MCHC (g%) anjing penderita dermatitis kompleks

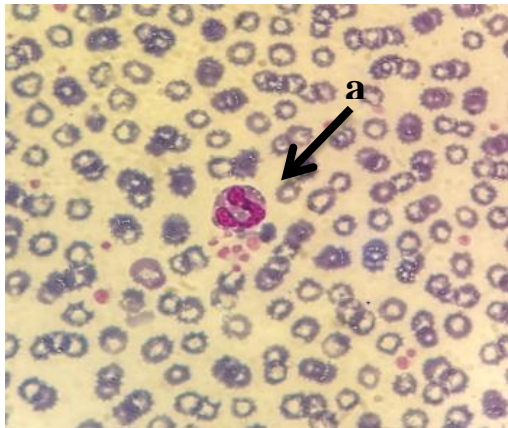Grafik MCV, MCH, MCHC anjing penderita dermatitis kompleks (Gambar 2) menggambarkan bahwa anjing memiliki pola yang hampir sama. Anjing yang mengalami penurunan MCV mengalami peningkatan MCH dan MCHC. Diferensiasi leukosit anjing penderita dermatitis kompleks bervariasi, ada yang normal, di bawah normal, dan di atas normal. Pada penelitian ini, 80% anjing sampel memiliki nilai neutrofil segmen di bawah normal. Nilai neutrofil segmen di bawah normal sebagai penanda terjadinya *degenerative left shift* (neutropenia) yakni indikasi peradangan yang luar biasa sedang terjadi. Pada kondisi ini, leukosit dalam bentuk sel neutrofil dewasa (bersegmen) jumlahnya di bawah normal tetapi ada bentuk sel neutrofil muda (*band*) (Dharmawan, 2002).

Tingginya persentase neutrofil *stab/band* merupakan indikasi terjadinya peradangan yang bersifat akut. Pada peradangan akut, sitokin akan menstimulasi peningkatan pelepasan baik neutrofil segmen maupun neutrofil *stab* ke dalam sirkulasi darah sehingga mengakibatkan kondisi neutrofilia (*left shift*). Pada peradangan kronis terjadi migrasi neutrofil dari tempat proliferasi, pematangan, dan penyimpanan pada sumsum tulang ke jaringan untuk memenuhi kebutuhan neutrofil sehingga jumlah neutrofil *stab* di dalam sirkulasi darah akan menurun. Kondisi ini berkaitan juga dengan adanya respons kekebalan tubuh untuk mengatasi peradangan yang terjadi sehingga menekan jumlah neutrofil *stab/band* yang bersirkulasi. Walaa *et al.* (2008) menemukan bahwa kasus dermatitis atopik pada anjing dapat menyebabkan peningkatan neutrofil *stab* dan penurunan neutrofil segmen. Kasus yang terjadi pada anjing yang demikian harus dipantau secara ketat.

Hampir seluruh anjing sampel (93,33%) memiliki persentase basofil di atas kisaran normal, hal ini disebut basofilia (Tabel 1). Basofilia cukup jarang teramati dan hampir selalu terjadi bersamaan dengan eosinofilia (Dharmawan, 2002). Basofil yang tidak bersifat fagositik ini memiliki peran penting dalam proses inflamasi. Sebanyak 60% anjing sampel eosinofilnya berada pada kisaran normal. Hal ini bertolak belakang dengan hasil penelitian yang dilakukan Sakina dan Mandial, (2013) yang menyatakan bahwa anjing yang terinfestasi skabies mengalami eosinofilia. Menurut Reddy *et al.* (2016), terdapat faktor yang menyebabkan eosinofil tidak meningkat pada saat infeksi atau rendah dalam sirkulasi, yaitu dapat dikaitkan dengan *cushing syndrome*, sepsis, pengobatan dengan kortikosteroid. Jumlah eosinofil yang rendah biasanya tidak menimbulkan masalah karena sistem kekebalan tubuh dapat mengkompensasi secara memadai.

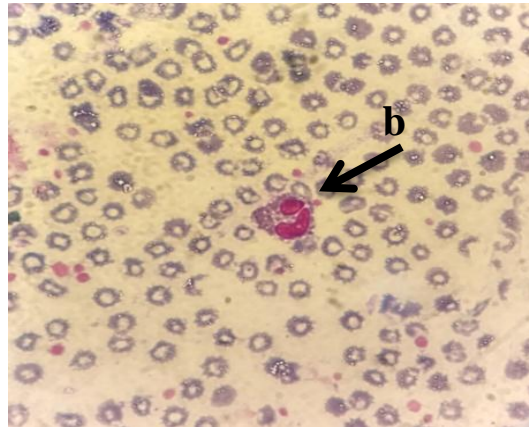
Peningkatan persentase eosinofil (eosinofilia) ditemukan ada 33,33%. Keadaan tersebut ditemukan pada kejadian infestasi parasit, seperti skabiosis (Sakina dan Mandial, 2013), demodekosis (Sakina *et al.*, 2014), dermatitis atopik (Walaa *et al.*, 2008), pioderma (Reddy *et al.*, 2016), dan dermatofitosis (Ravindran, 2016). Peningkatan jumlah limfosit disebut sebagai limfositosis. Menurut Dharmawan, (2002) limfosit yang tinggi dapat menggambarkan kondisi seperti terjadinya penyakit yang berlangsung menahun atau kronis, terjadi pada kondisi yang disertai oleh penurunan neutrofil (biasanya bersifat limfositosis relatif), leukemia limfositik (kejadian ini jelas ada kenaikan jumlah sel limfosit), stadium kesembuhan dari penyakit tertentu (kenaikan total limfosit). Kenaikan limfosit dan eosinofil terjadi pada keadaan insufisiensi korteks adrenal, limfositosis kadang-kadang ditemukan sesudah dilakukan vaksinasi secara umum, dan hipertiroidismus (mekanisme yang belum jelas). Pada penelitian ini, 46,67% anjing sampel mengalami limfositosis. Mengacu pada pernyataan Dharmawan (2002) dan data deferensiasi leukosit maka leukositosis pada anjing sampel diduga merupakan limfositosis relatif (80% anjing sampel mengalami penurunan neutrofil) (Tabel 1).

Sebanyak 60% anjing sampel persentase monositnya berada dalam kisaran normal, dan 40% ada di bawah normal (Tabel 1). Monosit berfungsi untuk mengawasi daerah infeksi dan memfagositosis bakteri, benda asing, dan sel-sel yang mati. Monosit aktif dalam pergerakan dan memfagosit memiliki peranan penting dalam menghancurkan bakteri serta membersihkan sel debris pada area jaringan yang rusak.



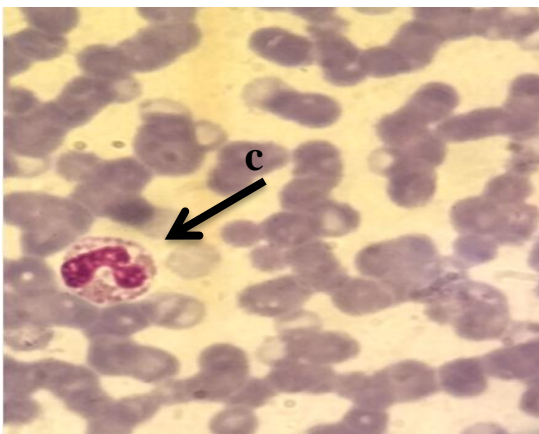
Gambar 3. Gambar apusan darah anjing penderita dermatitis kompleks (a) basofil ditunjukkan oleh anak panah (Pembesaran 1000X)

Sumber: Dokumentasi pribadi



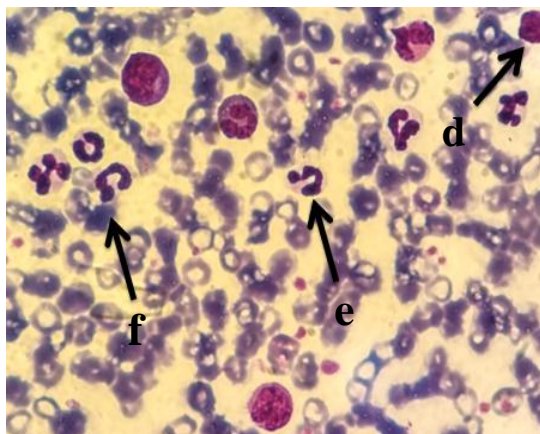
Gambar 4. Gambar apusan darah anjing penderita dermatitis kompleks (b) monosit ditunjukkan oleh anak panah (Pembesaran 1000X)

Sumber: Dokumentasi pribadi



Gambar 5. Gambar hapusan darah anjing penderita dermatitis kompleks (c) esinofil ditunjukkan oleh anak panah (Pembesaran 1000X)

Sumber: Dokumentasi pribadi



Gambar 6. Gambar apusan darah anjing penderita dermatitis kompleks (d) limfosit, (e) Netrofil Segmen, (f) Netrofil Stab ditunjukkan oleh anak panah (Pembesaran 1000X)

Sumber: Dokumentasi pribadi

Kepentingan pemeriksaan darah anjing dengan hasil berupa hemogram adalah salah satu dasar penilaian patologi klinik dari pasien, sebagai perspektif dalam membuat diagnosis dan prognosis, dan juga untuk pemantauan terhadap respons terapi. Sehingga hemogram anjing penderita dermatitis kompleks dapat dijadikan referensi bagi klinikus.

### SIMPULAN

Temuan hemogram yang paling umum pada anjing penderita dermatitis kompleks adalah anemia, neutropenia, dan basofilia. Neutropenia yang terjadi pada anjing penderita dermatitis kompleks disertai peningkatan neutrofil stab/neutrofil muda.

### SARAN

Perlu adanya pengobatan untuk menangani gejala anemia pada anjing. Pakan anjing penderita dermatitis kompleks perlu mendapat perhatian, karena sebagian besar penderita dermatitis kompleks mengalami anemia.

### UCAPAN TERIMA KASIH

Penulis mengucapkan terima kasih kepada Kementerian Ristekdikti melalui LPPM Universitas Udayana atas bantuan dana melalui Hibah penelitian Unggulan Universitas tahun 2017 dengan kontrak No: 673-76/UN 14.4.A/LT/2017.

### DAFTAR PUSTAKA

- Breathnach RM, Quinn PJ, Baker KP, McGeady T, Strobl E, Abbott Y, Jones BR. 2011. Association between Skin Surface pH, Temperature and *Staphylococcus Pseudintermedius* in Dogs with Immunomodulatory-responsive Lymphocytic-Plasmacytic Pododermatitis. *Veterinary Dermatology* 22(4): 312-318.
- Dharmawan NS. 2002. *Buku Ajar Pengantar Patologi Klinik Veteriner, Hematologi Klinik*. 2<sup>nd</sup> ed. Denpasar: Pelawa Sari.
- Fan YK, Hsu JC, Peh HC, Tsang CL, Cheng SP, Chiu SC, Ju JC. 2002. The Effects of Endurance Training on the Hemogram of the Horse. *Asian-Australasian Journal of Animal Sciences* 15(9): 1348-1353.
- Guyton AC, Hall JE. 1997. *Textbook of Medical Physiology*. 7<sup>th</sup> ed. Jakarta: EGC.
- Hill P. 2005. Small Animal-Dermatology: Understanding the Language of the Skin, In: Proceeding of the North American Veterinary Conference. Orlando, Florida. 8-12 Jan 2005.
- Kochan I, Golden CA, Bukovic JA. 1969. Mechanism of Tuberculostasis in Mammalian Serum II. Induction of tuberculostasis serum in guinea pig. *Journal of Bacteriology* 100(1): 64-70.
- Mbassa GK, Poulsen JSD. 1993. Reference Ranges for Hematological Value in Landrace Goats. *Small Ruminant Research* 9(4): 367-376.
- Medleau L, Hnilica KA. 2006. *Small Animal Dermatologi: A Colour Atlas and Therapeutic Guide*. 2<sup>nd</sup> Edition. St. Louis Missouri, USA: Saunders Elsevier.
- Meyer DJ, Coles EH, Rich LJ. 1992. *Veterinary Laboratory Medicine: Interpretation and Diagnosis*. USA: WB Saunders Company.
- Ravindran S. 2016. Blood Profile of Canine Dermatophytosis. (Disertasi). Yogyakarta: Universitas Gadjah Mada.

- Reddy BS, Karumuri KN, Sirigireddy S. 2014. Thyroxin Levels and Haematological Changes in Dogs with *Sarcoptic Mange*. *The Journal of Advances in Parasitology* 1(2): 27-29.
- Sakina A, Mandial RK. 2013. Haematobiochemical Changes in Canine Scabies. *Vetscan* 7(2): 27-30.
- Sakina A, Mandial RK, Mudasir Q. 2014. Haematobiochemical Changes in Canine Demodecosis. *Vetscan* 7(1): 75-78.
- Soepraptini J, Widayanti K, Estoepangestie ATS. 2011. Perubahan Bentuk Eritrosit pada Apusan Darah Anjing Sebelum dan Sesudah Penyimpanan dengan Menggunakan Citrate Phosphate Dextrose. *Jurnal Ilmiah Kedokteran Hewan* 4(1): 15-20.
- Suartha IN. 2010. Terapi Cairan pada Anjing dan Kucing. *Buletin Veteriner Udayana* 2(2): 69-83.
- Weiss JD, Wellman LM, Wardrop KJ, Teske E, Raskin RE, Moritz A, Modiano JF, Messick JB, Callan BM, Brooks MB, Boudreaux MK. 2010. *Schalm's: Veterinary Hematology*. 6<sup>th</sup> ed. USA: Wiley Blackwell.
- Walaa IM, Asmaa OA, Elsayed RF. 2008. Clinical and Laboratory Studies on Canine Atopic Dermatitis in Dogs. *SCVMJ* 13(1): 119-126.