

pISSN : 2301-7848
eISSN : 2477-6637



I n d o n e s i a
Medicus Veterinus

Vol. 10 No. 2
Maret 2021



Sapi Brahman
Bos taurus indicus

©Nisa Maharani



Diterbitkan oleh : **SUARA SATWA** &



I n d o n e s i a
Medicus Veterinus

Diterbitkan oleh:

 **SUARA SATWA**
MEDIA KOMUNIKASI CIVITAS AKADESIKA KEDOKTERAN HEWAN

&

 **Jurnal Veteriner**
INDONESIAN VETERINARY JOURNAL

EDITOR-IN-CHIEF

Dr. drh. I Wayan Batan, MS

EDITORIAL BOARD

Prof. Dr. drh. Tjok. Gde Oka Pemayun, MS

Prof. drh. Nyoman Mantik Astawa, Ph.D

Prof. Dr. drh. Iwan Harjono Utama, MS

Dr. drh. Ketut Suatha, M.Si

Prof. Dr. drh. I Nyoman Suarsana, M.Si

Prof. Dr. drh I Wayan Suardana, M.Si

drh. Tjok Sari Nindhia, MP

ASSOCIATE EDITOR

Rahmi Maulidya Putranty

Dzikri Nurma'rifah Takariyanti

Yeyen Fami Gressia Br Surbakti

Mahda Dwi Darmayanti

Made Santi Purwitasari

Thiara Ayu Pangesti

Marissa Divia Dayanti

Bagus Aldiansyah

Palagan Senopati Sewoyo

Adriati Ningsih

Tjokorda Istri Agung Pradnya Dewi P

Zidan Ramadhan



UCAPAN TERIMA KASIH KEPADA MITRA BEBESTARI

INDONESIA MEDICUS VETERINUS

Indonesia Medicus Veterinus (IMV) mengucapkan terima kasih kepada mitra bebestari yang telah meninjau artikel untuk jurnal IMV Edisi Bulan Maret 2021 Volume 10 Nomor 2.

Mitra Bebestari IMV Tahun 2021 Volume 10 Nomor 2 Edisi Maret

Dr. drh. Ida Bagus Made Oka, M.Kes.

drh. Anak Agung Gde Jaya Wardhita, M.Kes.

drh. Tjokorda Sari Nindhia, M.P.

Prof. Dr. drh. Ida Bagus Komang Ardana, M.Kes.

Dr. drh. I Nyoman Adi Suratma, M.P.

Dr. drh. I Gusti Made Krisna Erawan, M.Si.

Dr. drh. I Ketut Anom Dada, M.S.

drh. I Wayan Nico Fajar Gunawan, M.Si.

drh. I Made Merdana, M.P.

drh. I Wayan Wirata, M.Sc.

Dr. drh. Ida Bagus Ngurah Swacita, M.P.

drh. Luh Made Sudimartini, M.Sc.

drh. Sri Kayati Widyastuti, M.Si.

Dr. drh. I Made Dwinata, M.Kes.

drh. Anak Agung Oka Dharmayudha, M.P.

Dr. drh. Ida Bagus Oka Winaya, M.Kes.

drh. I Putu Henrywaesa Sudipa, M.Si.

drh. Samsuri, M.Kes.



I n d o n e s i a
Medicus Veterinus



<http://ojs.unud.ac.id/index.php/imv>

ORIGINAL RESEARCH

Prevalensi Infeksi Strongyloides sp. pada Sapi Bali di Mengwi Badung dan Baturiti Tabanan, Provinsi Bali

(PREVALENCE OF STRONGYLOIDES SP INFECTION IN BALI CATTLE IN MENGWI BADUNG AND BATURITI TABANAN OF THE BALI PROVINCE)

Prevalensi dan Identifikasi Protozoa Eimeria sp., dan Isospora sp., Intestinal Sapi Bali di Dataran Tinggi dan Dataran Rendah Basah

(PREVALENCE AND IDENTIFICATION OF EIMERIA SP., AND ISOSPORA SP., AN INTESTINAL PROTOZOA OF BALI CATTLE IN WET HIGHLANDS AND LOWLANDS)

Salep Ekstrak Daun Kersen Meningkatkan Kepadatan Kolagen dan Mempercepat Penyembuhan Luka Sayat pada Kulit Mencit Hiperglikemia

(MUNTINGIA CALABURA'S LEAVES EXTRACT OINTMENT INCREASED COLLAGEN DENSITY AND ENHANCED HEALING OF SKIN INCISION WOUND IN HYPERGLYCEMIC MICE)

Klasterisasi Babi yang Dipotong di Rumah Pemotongan Hewan Pesanggaran berdasarkan Bobot Badan

(PIGS CLUSTERIZATION BASED ON BODY WEIGHT IN PESANGGARAN SLAUGHTERHOUSE, OF DENPASAR)

Salep Ekstrak Daun Kersen Menurunkan Kadar Gula Darah dan Migrasi Sel Polimorfonuklear pada Mencit Hiperglikemi

(KERSEN LEAF EXTRACT OINTMENT DECREASE BLOOD SUGAR LEVELS AND MIGRATION POLYMORPHONUCLEAR CELLS IN HYPERGLYCEMIC MICE)

Identifikasi dan Prevalensi Cacing Strongyle pada Sistem Pemeliharaan Sapi Bali Terintegrasi di Mengwi, Badung, Bali

(THE PREVALENCE AND IDENTIFICATION OF STRONGYLE NEMATODE IN INTEGRATED BALI CATTLE FARMING SYSTEM IN DISTRICT OF MENGWI, BADUNG, BALI)

Dampak Minyak Rajas yang Diberikan Secara Oral Terhadap Histopatologi Hati dan Aktivitas Aminotransferase Ayam Kampung Jantan

(THE IMPACT ORAL ADMINISTRATION OF MINYAK RAJAS ON LIVER HISTOPATOLOGY AND AMINOTRANSFERASE ACTIVITIES IN MALE KAMPONG CHICKEN)

Prevalensi dan Faktor Risiko Strongyloides papillosus pada Kambing-Kambing di Kota Denpasar

(PREVALENCE AND RISK FACTORS OF STRONGYLOIDES PAPILLOSUS IN GOATS IN DENPASAR CITY)

CASE REPORT

Laporan Kasus: Anemia Mikrositik Hipokromik pada Anjing yang Terinfeksi Tungau Sarcoptes sp. secara General

(HYPOCHROMIC MICROCYTIC ANEMIA IN GENERALIZED SARCOPTIC MANGE INFECTED DOG: A CASE REPORT)

Laporan Kasus: Rhinitis Kronis pada Anjing Persilangan Shih tzu

(CHRONIC RHINITIS IN MIXED SHIH TZU DOG: A CASE REPORT)

Laporan Kasus: Penanganan Fraktur Diafisis Tulang Kering dan Tulang Betis pada Anjing Persilangan Pomeranian

(FRACTURE TREATMENT IN TIBIA AND FIBULA BONES IN POMERANIAN CROSSBREED DOG: A CASE REPORT)

Laporan Kasus: Vulnus Laceratum Akibat Jeratan Kawat pada Leher Anjing Lokal

(VULNUS LACERATUM DUE TO WIRE ENTANGLEMENT IN LOCAL DOG NECK: A CASE REPORT)

Laporan Kasus: Anaplasmosis pada Anjing Peranakan Kintamani

(ANAPLASMOSIS IN KINTAMANI CROSSBREED DOG: A CASE REPORT)

Laporan Kasus: Rhinitis Infeksi Bakteri pada Kucing Peliharaan

(BACTERIAL INFECTIOUS RHINITIS IN CAT: A CASE REPORT)

Laporan Kasus: Penanganan Bedah pada Kista Multiple Kelenjar Sebaceous pada Anjing Persilangan Pomeranian

(SURGICAL TREATMENT ON MULTIPLE CYST OF MIX POMERANIAN DOG'S SEBACEOUS GLAND: A CASE REPORT)

REVIEW ARTICLE

Kajian Pustaka: Pemanfaatan Tikus Sebagai Hewan Model Trauma Tumpul (Kontusio)

(UTILIZATION OF RATS AS BLUNT TRAUMA ANIMALS MODEL: A LITERATURE REVIEW)

KANTOR REDAKSI

Jl. Raya Sesetan Gg. Markisa No. 6
Br. Gaduh, Sesetan, Denpasar 80232
Telp. (0361) 8423061



9 772301 784002



9 772477 663002

Laporan Kasus: Rhinitis Infeksi Bakteri pada Kucing Peliharaan

(*BACTERIAL INFECTIOUS RHINITIS IN CAT: A CASE REPORT*)

Utari Resky Taruklinggi¹,
I Nyoman Suartha², I Gede Soma³

¹Mahasiswa Pendidikan Profesi Dokter Hewan,

²Laboratorium Ilmu Penyakit Dalam Veteriner,

³Laboratorium Farmakologi, Farmasi dan Fisiologi Veteriner,

Fakultas Kedokteran Hewan, Universitas Udayana,

Jl. Sudirman, Sanglah, Denpasar, Bali, Indonesia, 80234;

Telp/Fax: (0361) 223791,

e-mail: ttariresky@gmail.com

ABSTRAK

Seekor kucing lokal betina bernama Calico berumur 1,5 tahun dengan bobot 2,5 kg diperiksa di Laboratorium Ilmu Penyakit Dalam Veteriner, Fakultas Kedokteran Hewan, Universitas Udayana. Berdasarkan anamnesis, kucing menunjukkan bersin-bersin dan mengeluarkan leleran hidung dari kedua lubang hidung sejak berumur tiga bulan. Pada pemeriksaan fisik menunjukkan terdapat bercak leleran hidung yang mengering pada kedua lubang hidung dan pemeriksaan sinar X menunjukkan adanya gambaran *radiopaque* pada rongga hidung. Pemeriksaan ulas leleran hidung berhasil diidentifikasi bakteri *Klebsiella sp.* dan *Staphylococcus sp.* Hasil pemeriksaan hematologi rutin menunjukkan kucing kasus mengalami leukositosis dan limfositosis. Kucing didiagnosis menderita rhinitis infeksi bakteri dengan prognosis *fausta* dari rangkaian pemeriksaan yang telah dilakukan. Terapi yang diberikan pada kucing kasus terdiri dari antibiotik *cefixime* (sediaan 100 mg, dosis 10 mg/kg bobot badan (BB), diberikan per oral (PO) dua kali sehari selama 10 hari) antiinflamasi *meloxicam* (sediaan 7,5 mg, dosis 0,1 mg/kg BB, diberikan PO satu kali sehari selama empat hari) dan imunomodulator *Echinacea purpurea* (sejumlah 2 mL, diberikan PO satu kali sehari selama 10 hari). Hasil pengobatan selama 10 hari menunjukkan terjadi perubahan leleran hidung yang tadinya berupa purulen menjadi serous serta frekuensi bersin berkurang yang menandakan kucing mulai membaik.

Kata-kata kunci: *Klebsiella sp.*; rhinitis; *Staphylococcus sp.*

ABSTRACT

A domestic short hair female cat named Calico, 1.5 years old, weighing 2.5 kg and female sex was examined at the Veterinary Internal Medicine Laboratory, Faculty of Veterinary Medicine, Udayana University. Based on the anamnesis with owner, the cat shows sneezing and nasal discharge from both nostril since the age of 3 months. Physical examination showed that the both cat's nostril there is a dry nasal discharge spot and an x-ray examination showed a radiopaque appearance in the nasal cavity. Nose discharges swab examination revealed the presence of *Klebsiella sp.* and *Staphylococcus sp.* The results of routine haematological examinations shown leukocytosis and lymphocytosis. From a series of examinations that have been done, cat is diagnosed with infection of bacterial rhinitis with good prognosis (*fausta*). Therapy given to cats consists of cefixime antibiotics (drug preparations 100 mg, dosage 10 mg/kg body weight (BW), per orally twice a day for 10 days) anti-inflammatory meloxicam (drug preparations 7.5 mg, dosage, 0.1 mg/kg BW, per orally once daily for four days) and immunomodulatory *Echinacea purpurea* (an amount of 2 mL, per orally once a day for 10 days). Results of treatment in 10 days there was changes in nasal discharge, from purulent to serous discharge and reduced sneezing frequency which indicates the cat is getting better.

Keywords: *Klebsiella sp.*; rhinitis; *Staphylococcus sp.*

PENDAHULUAN

Rhinitis adalah gangguan saluran pernapasan atas yang digunakan untuk menggambarkan keadaan iritasi dan peradangan di area nasal tepatnya pada selaput lendir hidung (Togias, 2000). Gangguan respirasi ini dapat terjadi pada segala usia dan jenis kelamin (Dinnage *et al.*, 2009). Agen yang dapat menyebabkan terjadinya rhinitis antara lain virus, jamur, bakteri, alergen, dan senyawa toksik (Eldredge *et al.*, 2008; Kahn, 2011). Rhinitis dapat digolongkan menjadi berbagai jenis berdasarkan kausa dan simptom utamanya, yaitu rhinitis alergi, rhinitis non-alergi, rhinitis *medicamentosa*, rhinitis *sicca*, rhinitis atrofi kronis, rhinitis *polipous*, dan rhinitis infeksius (Brown dan Bernstein, 2015; Ramey *et al.*, 2015; Wheeler dan Wheeler, 2005).

Rhinitis infeksius adalah radang pada area nasal yang disebabkan oleh agen infeksius seperti bakteri, jamur dan virus. Rhinitis yang disebabkan oleh virus pada kucing adalah *Feline Viral Rhinotracheitis* (FVR) dan *Feline Calicivirus* (FCV). Kapang atau fungi yang menyebabkan rhinitis pada kucing yaitu *Cryptococcus spp.* dan *Aspergillus spp.* Rhinitis juga dapat disebabkan oleh bakteri, namun infeksi bakteri merupakan dapatan dari infeksi sekunder tetapi tidak menutup kemungkinan infeksi bakteri dapat menjadi penyebab primer rhinitis (Kahn, 2011). Bakteri yang dapat menyebabkan infeksius rhinitis pada hewan adalah *Mycoplasma sp.*, *Clamydophila felis* *Pasteurella sp.*, *Streptococcus sp.*, *Staphylococcus sp.* dan *Klebsiella sp.* (Ramaditya *et al.*, 2018).

Rhinitis juga dapat diklasifikasikan berdasarkan lamanya terjadi lesi, yaitu akut, subakut maupun kronis (Carlton dan McGavin, 1995). Rhinitis yang disebabkan oleh bakteri cenderung bersifat kronis, karena adanya invasi dari infeksi bakteri yang dapat menyebabkan produksi leleran berbentuk mukus berlebihan dan kegagalan fungsi mukosiliari mukosa hidung yang berfungsi dalam membersihkan debris (Kahn, 2011). Hewan yang mengalami kejadian rhinitis dapat menunjukkan gejala klinis yang beragam seperti bersin, batuk, demam, mengalami kelainan bernapas (nafas cepat atau melambat), keluarnya leleran dari rongga hidung, hipersalivasi, selain itu selaput lendir hidung akan terlihat kemerahan dan diikuti pembengkakan limfonodus mandibularis (Eldredge *et al.*, 2008).

Diagnosis rhinitis dapat ditegakkan berdasarkan anamnesis, pemeriksaan klinis, pemeriksaan darah, pembiakan sampel, ataupun melalui metode pemeriksaan sinar rontgen. Pemeriksaan darah berguna untuk meneguhkan diagnosis tentang agen yang menyebabkan infeksi (Foster dan Martin, 2011). Berdasarkan uraian tersebut, dalam artikel ini akan dibahas kejadian rhinitis akibat infeksi bakteri pada kucing lokal, rangkaian pemeriksaan untuk menentukan diagnosis, terapi yang dapat diberikan serta evaluasi kesembuhan kucing kasus.

LAPORAN KASUS

Sinyalemen dan Anamnesis

Kucing lokal bernama Calico, berjenis kelamin betina, berumur 1,5 tahun berwarna kombinasi hitam, putih, dan coklat dengan bobot badan 2,5 kg dilaporkan telah sakit sejak lama oleh pemilik bernama Yola beralamat di Perumahan Anyelir River View, Jalan Anyelir Dauh Peken, Kabupaten Tabanan, Bali.

Kucing kasus mengalami bersin dan mengeluarkan leleran hidung dari kedua hidung sejak berumur tiga bulan, atau telah menunjukkan gejala sakit selama satu tahun lebih, frekuensi bersin hanya sekali-kali diikuti dengan pengeluaran leleran hidung berupa serous namun lama kelamaan berubah menjadi purulen. Menurut pemilik, selain gejala tersebut, kucing kasus tidak pernah menunjukkan gejala sakit lainnya. Nafsu makan dan minum baik, kondisi kucing saat diperiksa masih aktif. Kucing kasus pernah diobati oleh dokter hewan menggunakan antibiotik oral amoksisilin 250 mg (Amoxicillin Trihydrate, PT. Novapharin Pharmaceutical Industries, Gresik, Indonesia) diberikan sebanyak 20 mg/kg bobot badan (BB) dua kali sehari selama tujuh hari, namun tidak memberikan hasil yang optimal. Kucing tersebut belum pernah divaksin mengingat kondisinya sejak kecil telah sakit. Pakan yang diberikan setiap pagi dan sore hari berupa pakan kering (*dry food*) namun terkadang diselingi dengan pemberian nasi, air diberikan *ad libitum*. Pola pemeliharaan dilepas di sekitar halaman rumah dan terkadang dimasukkan ke dalam rumah. Jumlah kucing yang dipelihara pemilik sebanyak tiga ekor, yaitu kucing kasus dan dua ekor kucing lokal berumur empat bulan yang sama-sama menunjukkan gejala serupa.

Pemeriksaan Klinis


Postur kucing kasus tegap, perilaku/*behavior* jinak, habitus aktif dengan status *present* kucing disajikan pada Tabel 1.

Tabel 1. Hasil pemeriksaan status *present* kucing kasus

No	Pemeriksaan	Hasil	Nilai normal	Keterangan
1.	Denyut Jantung (kali/menit)	160	110-130	Meningkat
2.	Pulsus (kali/menit)	156	110-130	Meningkat
3.	<i>Capillary Refill Time</i> (detik)	<2	<2	Normal
4.	Frekuensi Respirasi (kali /menit)	56	26-48	Meningkat
5.	Suhu Tubuh (C)	38,3	38,0°- 39,3°C	Normal
6.	Turgor Kulit	Baik	Baik	Normal

Pada pemeriksaan klinis diperoleh sistem integumen, muskuloskeletal, sirkulasi, urogenital dan pencernaan tidak menunjukkan adanya kelainan, namun pada pemeriksaan sistem

respirasi tidak normal, terdapat bercak leleran hidung yang mengering pada kedua hidung dan pada saat pengamatan kucing kasus terlihat bersin dan mengeluarkan leleran hidung purulen. Mukosa mulut, hidung dan mata tampak sedikit pucat, limfonodus mandibularis kanan dan kiri membesar dan hangat.



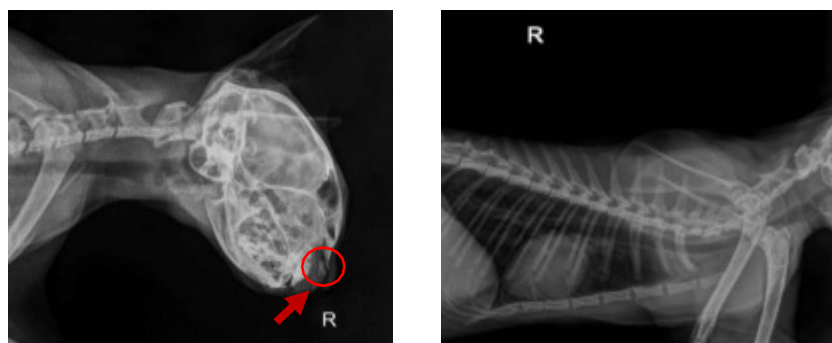
Gambar 1. Terdapat bercak leleran hidung mengering pada hidung kucing kasus

Pemeriksaan Laboratorium

Pemeriksaan laboratorium dilakukan untuk membantu dalam peneguhan diagnosis yaitu berupa pemeriksaan sinar X, hematologi rutin, ulas leleran hidung.

1. Pemeriksaan Sinar X

Pada pemeriksaan sinar X tidak ditemukan adanya kelainan pada paru-paru maupun penumpukan cairan pada sinus disekitar area nasal, namun tampak *radiopaque* pada daerah rongga hidung yang diduga merupakan peradangan dan leleran hidung yang belum dikeluarkan (Gambar 2a).



Gambar 2. (a) Hasil pemeriksaan sinar X *cranium* terdapat tampak *radiopaque* pada daerah rongga hidung (b) Hasil pemeriksaan sinar X rongga *thorax*

2. Pemeriksaan Darah

Hasil pemeriksaan hematologi rutin kucing kasus disajikan pada Tabel 2.

Tabel 2. Hasil pemeriksaan darah rutin

Parameter	Hasil	Nilai Referensi	Keterangan
Red Blood Cell (RBC) ($\times 10^{12}/L$)	5,50	5,0–10,0	Normal
White Blood Cell (WBC) ($\times 10^9/L$)	27,0	5,5–19,5	Meningkat
Limfosit ($\times 10^9/L$)	11,8	3,0–9,0	Meningkat
Granulosit ($\times 10^9/L$)	19,0	8,7–19,5	Normal
Hemoglobin (HGB) (g/dL)	11,5	8,0–14,0	Normal
Trombosit (PLT) ($\times 10^9/L$)	575	160–700	Normal

Dari hasil pemeriksaan hematologi darah rutin (Tabel 2) dapat diinterpretasikan bahwa kucing mengalami peningkatan sel darah putih/leukositosis dan peningkatan limfosit/limfositosis.

3. Isolasi dan Identifikasi Bakteri serta Jamur

Pada pemeriksaan isolasi dan identifikasi jamur yang dilakukan di Laboratorium Balai Besar Veteriner Denpasar dengan sampel berupa leleran hidung dari kucing kasus menunjukkan pertumbuhan jamur yang non spesifik dan terdapat pertumbuhan bakteri *Klebsiella sp.* serta *Staphylococcus sp.*

Diagnosis

Berdasarkan anamnesis, pemeriksaan klinis dan rangkaian pemeriksaan laboratorium, kucing kasus didiagnosis mengalami, rhinitis akibat infeksi bakteri.

Prognosis

Berdasarkan hasil pemeriksaan dan kondisi hewan secara umum serta umur dari pasien, maka prognosis kasus ini adalah fausta.

Terapi

Terapi yang dapat diberikan pada hewan kasus terdiri dari antibiotik, antiinflamasi, dan imunomodulator. Antibiotik yang diberikan adalah antibiotik *cefixime* (Cefila, PT. Lapi Laboratoris, Serang, Indonesia) secara per oral (PO) diberikan dua kali sehari dengan dosis 10 mg/kg BB selama 10 hari. Antiinflamasi *meloxicam* (Mexpharm, PT. Dankos Farma, Jakarta, Indonesia) diberikan PO dengan dosis 0,1 mg/kg BB satu kali sehari selama empat hari. Imunomodulator *Echinacea purpurea* (Imboost Kids, PT. SOHO Industri Pharmasi, Jakarta, Indonesia) diberikan sebanyak 2 mL satu kali sehari selama 10 hari.

HASIL DAN PEMBAHASAN

Berdasarkan anamnesis, pemeriksaan fisik, sinar X, uji hematologi dan ulas leleran hidung,

kucing kasus didiagnosis menderita rhinitis infeksi bakteri kronis. Rhinitis digunakan untuk menggambarkan keadaan iritasi dan peradangan di area hidung tepatnya pada selaput lendir hidung (Togias, 2000). Penyakit rhinitis dikatakan kronis apabila gejala yang klinis yang terlihat telah berlangsung selama empat minggu atau lebih (Reed, 2014). Gejala klinis rhinitis yaitu adanya leleran pada hidung, bersin, bernapas melalui mulut, adanya *stridor* pada saat bernapas. Gejala klinis yang sering terlihat dari penyakit ini adalah bersin kronis yang sering disertai leleran hidung. Hal ini sesuai dengan gejala klinis yang terlihat pada kucing kasus yaitu adanya bersin kronis yang disertai dengan leleran hidung dari kedua lubang hidung sejak berumur tiga bulan atau telah menunjukkan gejala sakit selama satu tahun lebih. Frekuensi bersin hanya sekali-kali diikuti dengan pengeluaran leleran hidung berupa *serous* namun lama kelamaan berubah menjadi purulen. Rhinitis dapat diklasifikasikan menurut jenis eksudatnya yaitu *serous*, *catarrhal*, purulen, fibrinosa atau *granulomatosa* (Carlton dan McGavin, 1995).

Penyebab bersin pada kucing secara terus menerus diikuti dengan pengeluaran leleran hidung pada umur yang muda dapat dicurigai kucing kasus terserang virus yaitu *calicivirus* atau *rhinotracheitis* mengingat kucing tersebut belum pernah divaksin. Penyakit tersebut merupakan penyakit neonatal yang menyerang kucing berumur muda, dengan gejala patognomonis pada *calicivirus* yaitu adanya ulser pada rongga mulut dan gejala patognomonis pada *rhinotracheitis* yaitu keratitis ulseratif serta ulser dendritik (Alan *et al.*, 2007; Risi *et al.*, 2012). Informasi yang diperoleh dari pemilik, kucing kasus tidak pernah menunjukkan gejala lain selain bersin, serta melihat dari pemeriksaan klinis yang dilakukan tidak terdapat adanya ulser pada mulut, keratitis ulseratif serta ulser dendritik pada kucing kasus sehingga dugaan penyebab bersin akibat terserang *calicivirus* atau *rhinotracheitis* dapat disingkirkan. Melihat riwayat perjalanan penyakit kasus ini yang telah berlangsung lebih dari setahun, sedangkan lama waktu sakit hingga kematian jika tidak dilakukan penanganan yang tepat pada kasus *calicivirus* dan *rhinotracheitis* hanya 1-4 minggu (Risi *et al.*, 2012), maka diagnosis tersebut dapat diabaikan pada kasus ini.

Kasus ini juga dapat diduga sinusitis karena adanya pengeluaran leleran hidung dalam kurun waktu yang lama pada kucing kasus. Sinusitis adalah radang pada sinus yang ditandai dengan adanya penumpukkan leleran pada rongga-rongga sinus sehingga mengakibatkan hewan bersin secara terus-menerus diikuti dengan pengeluaran leleran berbentuk mukopurulen hemoragik melalui rongga hidung disertai hiperlakrimasi yang hebat dan terkadang terjadi perubahan bentuk pada wajah (Quimby dan Lappin, 2009). Sinusitis dapat disingkirkan pada kasus ini, mengingat pada pemeriksaan fisik berupa palpasi pada titik-titik sinus diwajah tidak adanya rasa nyeri yang dirasakan oleh kucing kasus, selain itu tidak terjadi hiperlakrimasi serta

frekuensi pengeluaran leleran hidung tidak terjadi secara terus menerus serta tidak berbentuk mukopurulen hemoragik. Hal ini juga ditegakkan dengan hasil pemeriksaan sinar X bagian *cranium* tidak terlihat adanya penumpukan leleran pada rongga sinus, melainkan pada rongga hidung terdapat sedikit gambaran *radiopaque* yang merupakan penebalan akibat adanya peradangan dan tumpukan leleran hidung yang belum dikeluarkan, sehingga dapat disimpulkan terdapat peradangan pada rongga hidung atau yang biasa disebut dengan rhinitis.

Hasil uji hematologi menunjukkan kucing kasus mengalami leukositosis dan limfositosis. Pada kasus ini leukositosis dan limfositosis terjadi diduga akibat adanya peradangan yang disebabkan oleh infeksi bakteri. Leukositosis terjadi akibat adanya peradangan, infeksi, alergi, hingga kanker darah sedangkan limfositosis dikaitkan sebagian besar dengan respon stres akut, radang kronis, neoplasia dan *hypoadrenocorticism*. Peradangan kronis limfositosis adalah bagian dari respon terhadap stimulasi antigenik atau sitokin kronis terlihat pada banyak infeksi bakteri, virus dan jamur (Kritsepi dan Oikonomidis, 2016).

Ulas leleran hidung serta uji hematologi selanjutnya dilakukan untuk meneguhkan diagnosis mengenai agen yang menyebabkan rhinitis (Kuehn, 2006; Foster dan Martin, 2011). Rhinitis dapat disebabkan oleh virus, alergi, bakteri, jamur maupun toksik (Carlton dan McGavin, 1995). Hasil isolasi dan identifikasi jamur serta bakteri yang terdapat pada leleran hidung menunjukkan pertumbuhan jamur yang non spesifik, sedangkan isolasi pertumbuhan bakteri menunjukkan adanya bakteri *Klebsiella sp.* dan *Staphylococcus sp.* *Klebsiella sp.* adalah bakteri gram negatif yang memiliki sifat patogen potensial oportunistik. Bakteri ini menyebabkan infeksi pada saluran pernapasan atas yaitu pada mukosa hidung dan faring, serta menyebabkan pneumonia dan infeksi saluran kencing akibat infeksi yang meluas (Sikarwar, 2011). Hal ini disebabkan karena pada hewan muda, antibodi yang dimiliki belum terbentuk, sehingga sistem imunnya belum berkembang seperti halnya pada hewan dewasa, karena hewan muda hanya memiliki imunitas bawaan yang didapat dari kolostrum induknya sehingga lebih mudah terinfeksi agen penyakit seperti bakteri daripada hewan dewasa. Pernyataan tersebut sejalan dengan laporan Riko *et al.*, (2012) yang menyatakan bahwa sistem imun pada hewan terbagi menjadi dua yaitu imunitas bawaan dan imunitas adaptif. Imunitas bawaan didapat dari induk, bersifat non-spesifik dan merupakan pertahanan pertama dalam melawan infeksi, sedangkan imunitas adaptif merupakan imunitas yang sangat spesifik sampai terhadap agen patogen tertentu dan bersifat mengingat patogen yang menyerang. Sehingga bakteri *Klebsiella sp.* yang menyebabkan penyakit pada saluran napas atas lebih mudah berkembang pada anak kucing dibandingkan pada kucing dewasa, walaupun demikian sistem imun dari kucing kasus cukup

baik karena kucing kasus tidak mengalami gejala lanjutan lainnya seperti yang dikemukakan oleh Quimby dan Lappin (2009) gejala lanjutan dari rhinitis jika infeksi telah parah dan menyebar ke saluran pernapasan lain adalah batuk, disfagia, halitosis dan sesak napas. Hal lain yang cukup menunjang yaitu kondisi lingkungan hidup kucing kasus yang terkadang dilepas di halaman perumahan yang kondisi lingkungannya belum tentu bersih dan sedang dalam tahap pembangunan, namun kucing kasus tidak pernah terserang penyakit lain padahal kucing kasus belum pernah divaksin sebelumnya. Infeksi bakteri ini mungkin terjadi akibat dari tingginya tingkat infeksi bakteri *Klebsiella sp.*, sehingga dapat menembus sistem pertahanan tubuh kucing kasus. Salah satu yang berperan penting mempengaruhi tingginya tingkat infeksi bakteri adalah suhu. Suhu pada dataran rendah berkisar antara 24-32 °C, suhu tersebut mendukung pertumbuhan bakteri karena mendekati suhu optimal pertumbuhan bakteri yaitu 37 °C, sehingga bakteri cenderung tumbuh lebih cepat pada dataran rendah, sedangkan pada dataran tinggi suhu berkisar antara 15-20 °C membuat pertumbuhan bakteri pada suhu yang rendah cenderung mengalami perlambatan (Ramaditya *et al.*, 2018). Lokasi tempat tinggal kucing kasus yaitu Kabupaten Tabanan dengan rata-rata suhu perhari 27 °C dengan suhu tertinggi dalam perhari dapat mencapai 31°C berdasarkan catatan Badan Meteorologi, Klimatologi, dan Geofisika (BMKG) Indonesia. Hal ini yang memungkinkan pertumbuhan bakteri *Klebsiella sp.* tinggi, sehingga infeksi dapat lebih mudah terjadi.

Staphylococcus sp. adalah bakteri gram positif yang biasanya terdapat pada saluran pernapasan atas dan kulit. Keberadaan *Staphylococcus sp.* pada saluran pernapasan atas dan kulit jarang menyebabkan penyakit. Pada individu sehat biasanya hanya berperan sebagai *carrier*, infeksi serius akan terjadi ketika resistensi inang melemah karena adanya perubahan hormone, adanya penyakit, luka, atau perlakuan menggunakan steroid atau obat lain yang memengaruhi imunitas sehingga terjadi pelemahan inang. Berdasarkan anamnesis, kucing kasus ini tidak pernah terdapat riwayat sakit, luka, atau perlakuan menggunakan steroid atau obat lain yang memengaruhi imunitas sehingga dapat disimpulkan penyebab utama rhinitis pada kucing kasus ini bukan bakteri *Staphylococcus sp.*, tetapi tidak menutup kemungkinan *Staphylococcus sp* dapat menjadi salah satu faktor penyebab rhinitis pada kucing kasus akibat daya tahan tubuh yang lemah karena kucing kasus masih terlalu muda. *Pasteurella sp.* juga merupakan bakteri flora normal yang terdapat pada saluran pernapasan atas kucing selain *Staphylococcus sp.* (Lioret *et al.*, 2013), namun kemungkinan penyebab *Pasteurella sp.* tidak teridentifikasi karena media pengujian isolasi bakteri yang tidak spesifik untuk penumbuhan bakteri *Pasteurella sp.*

Patofisiologi terjadinya rhinitis infeksius yaitu infeksi dimulai pada rongga *oronasal*

tempat organisme berkoloni pada permukaan mukosa hidung bagian anterior di daerah adenoid, bakteri memasuki sel epitel dengan cara mengeluarkan senyawa toksin sehingga secara tidak langsung menyebabkan kerusakan pada mukosa hidung. Bakteri memperbanyak diri menyebabkan vasodilatasi dan peningkatan permeabilitas kapiler setelah berada di dalam sel epitel, sehingga timbul gejala klinis hidung tersumbat dan sekreta hidung yang merupakan gejala utama rhinitis. Stimulasi kolinergik menyebabkan peningkatan sekresi kelenjar mukosa dan bersin.

Berdasarkan hasil pemeriksaan dan kondisi kucing Calico secara umum maka prognosis kasus ini adalah fausta. Pemberian antibiotik dilakukan untuk membunuh bakteri penyebab rhinitis pada kasus ini, yang mana *cefixime* merupakan golongan obat sefalosporin yang berspektrum luas, efektif untuk mengobati infeksi bakteri pada telinga, saluran pernapasan, dan infeksi saluran kemih. *Cefixime* bekerja dengan cara menghambat sintesis dari dinding sel bakteri dan mempunyai kemampuan yang tinggi untuk menembus terhadap dinding sel bakteri (Patel *et al.*, 2006). Pemberian antiinflamasi dilakukan untuk mengurangi peradangan yang terjadi. Pemberian imunomodulator juga berguna untuk terapi suportif agar mendukung sistem kekebalan tubuh dan mempercepat proses penyembuhan.

SIMPULAN

Berdasarkan anamnesis, pemeriksaan klinis dan pemeriksaan laboratorium, kucing Calico didiagnosa menderita rhinitis akibat infeksi *Klebsiella sp.* dengan prognosis fausta. Hasil pengobatan selama 10 hari menunjukkan terjadi perubahan leleran hidung yang tadinya berupa purulen menjadi serous serta frekuensi bersin berkurang yang menandakan kucing mulai membaik.

SARAN

Perlu dilakukan edukasi kepada pemilik bahwa pentingnya pengobatan rhinitis sejak dini agar infeksi tidak terus berlanjut hingga menjadi lebih parah dan menginfeksi jaringan lainnya, serta pentingnya pemahaman pemilik kucing kasus mengenai kondisi lingkungan yang aman dan sehat bagi kucing yaitu dengan tidak membebaskan kucing lepas bebas berkeliaran di halaman rumah serta selalu menjaga kebersihan lingkungan tempat tinggal kucing kasus.

UCAPAN TERIMA KASIH

Penulis mengucapkan terima kasih kepada dosen Laboratorium Penyakit Dalam Veteriner Universitas Udayana yang telah memfasilitasi pemeriksaan kasus ini serta semua pihak yang telah membantu dalam penyelesaian pemeriksaan kasus ini.

DAFTAR PUSTAKA

- Alan DR, Karen PC Susan D, Carol JP, Rosalind MG. 2007. Feline calicivirus. *Vet. Res* 38: 319-335
- Brown KR, Bernstein JA. 2015. Clinically relevant outcome measures of novel pharmacotherapy for nonallergic rhinitis. *Current Opinion in Allergy and Clinical Immunology* 15(3): 204–212.
- Carlton WW, McGavin MD. 1995. *Thomson's Special Veterinary Pathology*. 2nd Ed. Missouri. Mosby-Year Book. Hlm. 125-150.
- Dinnage JD, Scarlett JM, Richards JR. 2009. Descriptive epidemiology of feline upper respiratory tract disease in an animal shelter. *J Feline Med Surg* 11(10): 816-825.
- Eldredge DM, Carlson DG, Carlson LD, Giffin JM. 2008. *Cat Owner's Home Veterinary Handbook Third Edition*. New Jersey. Wiley Publishing. Hlm. 296-309.
- Foster S, Martin P. 2011. Lower Respiratory Tract Infection in Cat Reaching beyond empirical therapy. *Journal of Feline Medicine and Surgery* 13(5): 313–332
- Kahn CM. 2011. *The Merck Veterinary Manual*. 9th Edition. USA. Merck and Co. Hlm. 1167-1240.
- Kritsepi KM, Oikonomidis IL. 2016. The interpretation of leukogram in dog and cat. *Hellenic Journal of Companion Animal Medicine* 5(2): 62-68
- Kuehn NF. 2006. Chronic rhinitis in cats. *Clin Tech Small Anim Pract* 21(2): 69-75.
- Lioret A, Egberink H, Addie D, Belák S, Boucraut-Baralon C, Frymus T, Gruffydd-Jones T, Hartmann K, Hosie MJ, Lutz H, Marsilio F, Möstl K, Pennisi MG, Radford AD, Thiry E, Truyen U, Horzinek MC. 2013. Pasteurella multocida infection in cats: ABCD guidelines on prevention and management. *J Feline Med Surg* 15(7): 570-572.
- Patel UD, Bhavsar SK, Thaker AM. 2006. Pharmacokinetics and dosage regimen of cefepime following single dose intravenous administration in calves. *Iranian Journal of Pharmacology & Therapeutics* 5(2): 127-130.
- Ramaditya NA, Tono PG, Suarjana IGK, Besung INK. 2018. Isolasi klebsiella sp. berdasarkan tingkat kedewasaan dan lokasi pemeliharaan serta pola kepekaan terhadap antibakteri. *Buletin Veteriner Udayana* 10(1): 26-32.
- Ramey JT, Bailen E, Lockey RF. 2006. Rhinitis medicamentosa. *Journal of Investigational Allergology & Clinical Immunology* 16(3): 148-155.
- Reed, N. 2014. Chronic rhinitis in the cat. *Vet Clin North Am Small Anim Pract* 44(1): 33-50.
- Riko YA, Rosidah, Herawati T. 2012. Intensitas dan prevalensi ektoparasit pada ikan bandeng (*Chanos chanos*) dalam karamba jaring apung (KJA) di waduk cirata kabupaten cianjur jawa barat. *J Perikanan dan Kelautan* 3(4): 231-241.
- Risi E, Agoulon A, Allaire F, Le Drean-Quenec'hdu S, Martin V, Mahl P. 2012. Antibody response to vaccines for rhinotracheitis, caliciviral disease, panleukopenia, feline leukemia and rabies in tigers (*Panthera tigris*) and lions (*Panthera leo*). *J Zoo Wildl Med* 43(2): 248- 255.
- Sikarwar AS. 2011. Identification of Klebsiella Pneumoniae by Capsular Polysaccharide

Polyclonal Antibodies. *Int J Chem Engine. and Appl* 2(2): 130-134.

Togias AG. 2000. Systemic immunologic and inflammatory aspects of allergic rhinitis. *J Allergy Clin Immunol* 106(5): 247-50.

Wheeler PW, Wheeler SF. 2005. Vasomotor rhinitis. *American Family Physician* 72(6): 1057–1062.

Quimby J, Lappin MR. 2009. Feline Focus: Update on Feline Upper Respiratory Diseases: Introduction and Diagnostics. *Compendium; Continue Education for Veterinarians* 104(9): E1-E7.