

## Journal Profile

# Indonesia Medicus Veterinus

eISSN : 24776637 | pISSN : 23017848

[Health](#)

[Universitas Udayana](#)



S4

Sinta Score



Indexed by GARUDA

16

H-Index

14

H5-Index

1237

Citations

1020

5 Year Citations



I n d o n e s i a  
**Medicus Veterinus**

Vol. 9 No. 3  
Mei 2020

© Putu Wahyuni Paramita

**Rusa Ekor Putih**  
*Odocoileus virginianus*

**Google**  
Scholar



**DOAJ** DIRECTORY OF  
OPEN ACCESS  
JOURNALS

**OAJI** Open Academic  
.net Journals Index

Diterbitkan oleh : **SUARA SATWA** & **Jurnal Veteriner**

I n d o n e s i a  
**Medicus Veterinus**

---

Diterbitkan oleh:

 SUJARA SATWA

&

Jurnal Veteriner

**EDITOR-IN-CHIEF**

Dr. drh. I Wayan Batan, MS

**EDITORIAL BOARD**

Prof. Dr. drh. Tjok. Gde Oka Pemayun, MS  
Prof. Dr. drh. Nyoman Mantik Astawa, Ph.D  
Prof. Dr. drh. Iwan Harjono Utama, MS  
Dr. drh. Ketut Suatha, M.Si  
Prof. Dr. drh. I Nyoman Suarsana, M.Si  
Dr. drh Wayan Suardana, M.Si  
Drh. Tjok Sari Nindhia, MP

**ASSOCIATE EDITOR**

Rahmi Maulidya Putranty  
Dzikri Nurma'rifah Takariyanti  
Yeyen Fami Gressia Br Surbakti  
Mahda Dwi Darmayanti  
Made Santi Purwitasari  
Thiara Ayyu Pangesti  
Marissa Divia Dayanti  
Bagus Aldiansyah  
Palagan Senopati Sewoyo  
Adriati Ningsih



I n d o n e s i a

# Medicus Veterinus



<http://ojs.unud.ac.id/index.php/imv>

**Standarisasi Cemaran Mikrob Daun Sirsak (*Annona muricata L.*) sebagai Bahan Baku Sediaan Obat Tradisional**  
(MICROBIAL CONTAMINATION STANDARDIZATION OF SOURSOP LEAVES (*ANNONA MURICATA L.*) AS A TRADITIONAL MEDICINAL PREPARATIONS)

**Gambaran Hematologi Anjing Peliharaan di Kota Denpasar**  
(DESCRIPTION OF HEMATOLOGY PET DOGS IN DENPASAR CITY)

**Kadar Kadmium, Histopatologi Jantung, dan Ginjal Sapi Bali yang Disembelih di Tempat Pemotongan Hewan Tradisional**  
(KADMIUM LEVELS, HEART, AND KIDNEY HISTOPATHOLOGY OF BALI CATTLE SLAUGHTERED IN THE TRADITIONAL ABATTOIR)

**Pemberian Asam Format Menurunkan Berat Badan, Tebal Mukosa, dan Diameter Lumen Usus Halus Ayam Kampung**  
(FORMIC ACID SUPPLEMENTATION REDUCES WEIGHT, THICKNESS OF MUCOSE MEMBRANE AND SMALL INTESTINE LUMEN DIAMETER OF LOCAL CHICKENS)

**Ekstrak Sarang Semut Dapat Menekan Tingkat Kerusakan Paru-Paru Tikus Putih yang Diinduksi Gentamisin Dosis Toksik**  
(ANT NEST EXTRACT COULD BE SUPPRESS LEVEL OF HISTOPATHOLOGICAL DAMAGE TO THE LUNGS OF WHITE RATS INDUCED BY TOXIC DOSES OF GENTAMICIN)

**Perbandingan Kualitas Fisik Objektif Daging Sapi Bali Produksi Rumah Pemotongan Hewan Karangasem, Klungkung, dan Gianyar**  
(COMPARISON OF OBJECTIVE PHYSICAL QUALITY OF BALINESE BEEF PRODUCED IN KARANGASEM, KLUNGKUNG, AND GIANYAR SLAUGHTERHOUSES)

**Laporan Kasus: Glaukoma pada Mata Kiri Anjing Cihuahua**  
(CASE REPORT: GLAUCOMA IN CHIHUAHUA DOG'S LEFT EYE)

**Jumlah Fungi Pada Cairan Rumen Sapi Bali**  
(THE NUMBER OF FUNGI IN RUMEN FLUID OF BALI CATTLE)

**Seroprevalensi Penyakit Tetelo pada Ayam Kampung yang Disembelih di Rumah Potong Unggas di Kota Denpasar**  
(SEROPREVALENCE OF NEWCASTLE DISEASE IN KAMPONG CHICKENS SLAUGHTERED IN THE POULTRY SLAUGHTER HOUSES OF DENPASAR CITY)

**Korelasi Prestasi Akademik dengan Nilai Keterikatan Interaksi Manusia-Hewan Menggunakan *Pet Attachment and Life Impact Scale***  
(CORRELATION BETWEEN ACADEMIC ACHIEVEMENT WITH ATTACHMENT VALUE OF HUMAN-ANIMAL INTERACTION USING PET ATTACHMENT AND LIFE IMPACT SCALE)

**Gambaran Sedimen Urin Gajah Sumatera (*Elephas maximus sumateranus*) Bali Elephant Camp di Desa Carangsari, Petang, Badung, Bali**  
(REPRESENTATION URINE SEDIMENT OF SUMATERAN ELEPHANT (*ELEPHAS MAXIMUS SUMATERANUS*) BALI ELEPHANT CAMP IN VILLAGE OF CARANGSARI, PETANG, BADUNG REGENCY, BALI)

**Isolasi dan Identifikasi Bakteri *Staphylococcus sp.* pada Babi Penderita *Porcine Respiratory Disease Complex***  
(ISOLATION AND IDENTIFICATION OF STAPHYLOCOCCUS SP. BACTERIA IN PIG INFECTED WITH PORCINE RESPIRATORY DISEASE COMPLEX)

**Prosedur Diagnosis dan Kasus Urolitiasis Berulang pada Kucing atau Anjing dalam Praktek Dokter Hewan di Kota Bandung**  
(DIAGNOSTIC PROCEDURES AND THE RECURRENT OF UROLITHIASIS ON CATS OR DOGS IN VETERINARY PRACTICES IN BANDUNG)

**Titer Antibodi Ayam Kampung yang Diberikan Jamu Daun Ashitaba (*Angelica keiskei*) Menurun Pascavaksinasi Penyakit Tetelo**  
(ANTIBODY TITER OF KAMPONG CHICKEN TREAT WITH ASHITABA LEAF (*ANGELICA KEISKEI*) HERBAL DECREASE AFTER NEWCASTLE DISEASE VACCINATION)

**Perubahan Histopatologi Ginjal Ayam Kampung yang Diberikan Jamu Daun Ashitaba dan Divaksin Penyakit Tetelo**  
(KIDNEY HISTOPATHOLOGY IN KAMPONG CHICKEN TREAT WITH LEAF ASHITABA HERBAL AND NEWCASTLE DISEASE VACCINE)

**Perubahan Histopatologi Ginjal Tikus Putih yang Diberikan Ekstrak Etanol Sarang Semut dan Gentamisin Dosis Toksik**  
(KIDNEY HISTOPATHOLOGY ALTERATION IN WHITE RATS TREATS WITH ETHANOLIC EXTRACT OF ANT NEST AND GENTAMICIN TOXIC DOSE)

**Potensi Anestetik Sediaan jadi Kombinasi Ketamin Hidroklorida, Atropin Sulfat, dan Xylazin Hidroklorida pada Kucing Jantan Lokal**  
(POTENCY OF KETAMINE HYDROCHLORIDE, ATROPINE SULPHATE, AND XYLAZINE HYDROCHLORIDE COMBINATION AS IN ANESTHETIC AGENT ON DOMESTIC MALE CATS)

**KANTOR REDAKSI**

Jl. Raya Sesetan Gg. Markisa No. 6  
Br. Gaduh, Sesetan, Denpasar 80232  
Telp. (0361) 8423061



9 772301 784002 9 772477 883002

# SERTIFIKAT

Direktorat Jenderal Penguatan Riset dan Pengembangan,  
Kementerian Riset, Teknologi, dan Pendidikan Tinggi



Kutipan dari Keputusan Direktur Jenderal Penguatan Riset dan Pengembangan,  
Kementerian Riset, Teknologi, dan Pendidikan Tinggi Republik Indonesia  
Nomor: 21/E/KPT/2018, Tanggal 9 Juli 2018  
Tentang Hasil Akreditasi Jurnal Ilmiah Periode 1 Tahun 2018

Nama Jurnal Ilmiah  
**Indonesia Medicus Veterinus**

E-ISSN:2477-6637


Penerbit: Fakultas Kedokteran Hewan, Universitas Udayana

Ditetapkan sebagai Jurnal Ilmiah

**TERAKREDITASI PERINGKAT 4**

Akreditasi berlaku selama 5 (lima) tahun, yaitu  
Volume 5 Nomor 1 Tahun 2016 sampai Volume 9 Nomor 5 Tahun 2020

Jakarta, 9 Juli 2018  
Direktur Jenderal Penguatan Riset dan Pengembangan

  
Dr. Muhammad Dirmyati  
NIP. 195912171984021001

TERAKREDITASI



## Perubahan Histopatologi Ginjal Ayam Kampung yang Diberikan Jamu Daun Ashitaba dan Divaksin Penyakit Tetelo

(KIDNEY HISTOPATHOLOGY IN KAMPONG CHICKEN TREAT WITH LEAF ASHITABA  
HERBAL AND NEWCASTLE DISEASE VACCINE)

Luh Gede Setyawati<sup>1</sup>,  
I Wayan Sudira<sup>2</sup>, I Ketut Berata<sup>3</sup>, I Made Merdana<sup>4</sup>

<sup>1</sup>Mahasiswa Pendidikan Sarjana Kedokteran Hewan

<sup>2</sup>Laboratorium Fisiologi, Farmakologi dan Farmasi,

<sup>3</sup>Laboratorium Patologi Veteriner,

Fakultas Kedokteran Hewan, Universitas Udayana,

Jl. Sudirman, Sanglah, Denpasar, Bali, Indonesia, 80234;

Telp/Fax: (0361) 223791

e-mail: [luhgedesetyawati17@gmail.com](mailto:luhgedesetyawati17@gmail.com)

### ABSTRAK

Tanaman ashitaba (*Angelica keiskei*) adalah tanaman asli Jepang yang telah dikembangkan di Indonesia, sebagai tanaman herbal dan imunostimulator. Penelitian dilakukan untuk mengetahui efek pemberian jamu daun ashitaba terhadap gambaran histopatologi ginjal ayam kampung (*Gallus gallus domesticus*) yang divaksinasi *Newcastle Disease* (ND) menggunakan rancangan acak lengkap, terdiri dari lima perlakuan yaitu tanpa ashitaba sebagai kontrol, ashitaba dengan dosis 250; 500; 1000, dan 2000 mg/100 mL per oral selama 14 hari. Setiap perlakuan diulang lima kali, sehingga ada 25 ekor ayam untuk diteliti. Hari ke-21, semua kelompok ayam divaksinasi *Newcastle Disease*. Hari ke-28, ginjal diambil untuk melihat perubahan struktur histopatologi. Variabel yang diamati meliputi kongesti, pendarahan dan nekrosis. Hasil penelitian menunjukkan bahwa histopatologi ginjal ayam kampung berbeda nyata antara kelompok kontrol negatif dan kontrol positif. Penelitian menunjukkan bahwa jamu daun ashitaba dosis 1000 mg/100 mL/hari memperbaiki struktur histopatologi ginjal ayam kampung yang divaksinasi ND.

Kata-kata kunci: tetelo; Newcastle disease; ashitaba; ayam kampung; ginjal

### ABSTRACT

Ashitaba plant (*Angelica keiskei*) is a Japanese origin plant that has been planted in Indonesia as herbaceous plant and immunostimulator. The study was conducted to determine the effect of giving ashitaba leaf herbal medicine to the histopathological picture of kampong chicken kidney's (*Gallus gallus domesticus*) vaccinated with *Newcastle Disease* (ND) using a completely randomized design. The groups consisting of five treatment, namely without ashitaba as a control, ashitaba with a dose of 250; 500; 1000 and 2000 mg / 100 ml orally for 14 days. Each treatment was repeated five times on 25 chickens. On the 21st day, all chicken groups were vaccinated against *Newcastle Disease*. On the 28th day, the kidneys were taken to see changes in the histopathological structure. Variables observed included congestion, bleeding and necrosis. The results showed that the histopathology of kampong chicken kidney's was significantly different between the negative and positive control groups. It can be concluded that the study showed that the ashitaba leaf herbal medicine at a dose of 1000 mg/100 mL/ day decreased the histopathological structure of the kampong chicken kidney's that was vaccinated with ND.

Keywords: Newcastle disease; ashitaba; chicken; kidney

## PENDAHULUAN

Ayam kampung merupakan salah satu jenis unggas lokal yang berpotensi sebagai penghasil telur dan daging sehingga banyak dibudidayakan oleh masyarakat terutama yang bertempat tinggal di wilayah pedesaan. Alasan pemeliharaan ayam kampung ini karena memiliki adaptasi yang baik terhadap lingkungan. Permintaan konsumen akan daging ayam kampung semakin meningkat setiap tahunnya). Melihat hal tersebut, peternak harus memperhatikan kecepatan umur panen dari ayam kampung agar dapat memenuhi permintaan yang dibutuhkan oleh pasar dengan menjaga daya tahan tubuh ayam dengan baik agar tidak mudah terserang penyakit yang mematikan, salah satunya penyakit *Newcastle Disease* atau Tetelo (Dharmayanti *et al.*, 2014).

Penyakit *Newcastle Disease* (ND) merupakan salah satu penyakit infeksius yang penting pada unggas dan telah menyebabkan kerugian ekonomi yang besar pada peternakan unggas (Sharif *et al.*, 2014). Penyakit ND dapat menimbulkan morbiditas dan mortalitas yang tinggi (mencapai 100%), waktu penyebarannya yang cepat dan bersifat kompleks, sehingga menunjukkan adanya variasi dalam bentuk dan keparahan penyakit. Penyakit ND dapat menyerang unggas berbagai umur. Penularan penyakit ND terjadi melalui pakan atau udara yang telah tercemar oleh virus. Infeksi terjadi secara per-oral juga per-inhalasi, selanjutnya virus bereplikasi pada epitel saluran pencernaan atau pada saluran respirasi. Penyebaran virus ND melalui aliran darah disebut dengan viremia primer, selanjutnya virus menyebar dengan mengikuti aliran darah menuju ke ginjal dan sumsum tulang yang menyebabkan viremia sekunder, kemudian menuju organ predileksi seperti usus, paru-paru dan sistem saraf pusat. Gejala klinis yang timbul akan sesuai dengan tempat predileksi virus/organ target (Kencana *et al.*, 2012).

Penyakit *Newcastle Disease* dapat dicegah dengan meningkatkan daya tahan tubuh ayam melalui manajemen pemeliharaan yang baik, serta melakukan vaksinasi ND secara teratur (Wibowo dan Amanu, 2010). Fakta di lapangan penyakit ND masih kerap terjadi pada unggas yang telah divaksinasi (Dharmayanti *et al.*, 2014). Faktor- faktor yang mempengaruhi hal ini adalah seperti jenis vaksin, vaksinator, dan individu yang divaksin (Pratiwi *et al.*, 2019). Titer antibodi setelah vaksinasi merupakan parameter keberhasilan suatu vaksinasi. Titer antibodi yang rendah terhadap ND tidak dapat melindungi unggas dari ND (Sharif *et al.*, 2014). Salah satu upaya yang bisa dilakukan untuk mengatasi hal tersebut adalah pemberian bahan yang mampu

merangsang sistem imun (imunostimulator) sehingga dapat meningkatkan titer antibodi pasca vaksinasi. Bahan alami yang mempunyai sifat sebagai imunostimulator adalah ashitaba. Selain sebagai imunostimulator, ashitaba juga mempunyai aktivitas sebagai imunomodulator yang dapat memperbaiki sistem imun dengan menekan reaksi imun yang abnormal (Sudira dan Merdana, 2017).

Tanaman ashitaba merupakan salah satu tanaman herbal yang mampu menyembuhkan berbagai penyakit. Tanaman ashitaba merupakan salah satu tanaman herbal asli dari *Hachi Jo Island*, Jepang. Ashitaba mempunyai daya hidup yang sangat kuat, tanaman ini mampu tumbuh di daerah tandus, berbatu dan berpasir (Sembiring dan Manoi, 2011), selain itu, ashitaba merupakan bahan imunostimulator alami, tumbuh baik di Indonesia, Jepang dan negara bagian lainnya. Daun ashitaba dipetik, keesokan harinya tunas baru akan muncul, maka disebut sebagai tanaman “*tommorow’s leaf*”. Tanaman ashitaba di Indonesia dapat tumbuh baik di Desa Sembalun, Kabupaten Lombok Timur, Nusa Tenggara Barat (Adinata *et al.*, 2012).

Kemampuan penyembuhan dari tanaman ashitaba tidak lepas dari kandungan senyawa-senyawa yang terdapat di dalamnya. Ashitaba mengandung cairan pekat berwarna kuning pada batang dan daunnya yang disebut *chalcone*. *Chalcone* terdapat dua senyawa flavonoid yaitu xantoangeol dan 4-hidroxyricine. Flavonoid dianggap sebagai metabolit sekunder tanaman yang memiliki fungsi farmakologis terkait dengan antioksidan, anti mutagenik, anti bakteri, anti angiogenik, anti inflamasi, anti alergi, modulasi enzim, antitoksik dan anti kanker (Middleton *et al.*, 2000); Kimura *et al.*, 2004). Flavonoid berperan dalam peningkatan sistem imun, yaitu dengan cara meningkatkan aktivitas IL-2 dan proliferasi limfosit. Sel CD4+ akan mempengaruhi proliferasi limfosit kemudian menyebabkan sel Th1 teraktivasi. Sel Th1 yang teraktivasi akan mempengaruhi SMAF (*Spesific Makrofag Activating Factor*), yaitu molekul molekul termasuk IFN- $\gamma$  yang dapat mengaktifkan makrofag (Afrisusnawati *et al.*, 2019).

Ginjal berfungsi sebagai organ ekskresi yang mengontrol volume cairan tubuh dan konsentrasi elektrolit, ekskresi sisa-sisa produk metabolisme, mengatur aktivitas metabolisme seperti transpor aktif (elektrolit, protein, asam amino, dan asam organik), kontrol keseimbangan asam basa dan metabolisme xenobiotik (obat). Ginjal juga berperan dalam proses pembentukan urine. Pembentukan urine dimulai dari tahap filtrasi pada glomerulus dan menghasilkan urine primer yang mengandung urobilin, urea, glukosa, air, asam amino, ion-ion seperti natrium,



kalsium, dan klor. Tahap reabsorpsi pada tubulus kontortus proksimal dan menghasilkan urine sekunder yang mengandung air, garam, urea, dan urobilin. Terakhir tahap augmentasi pada tubulus kontortus distal dan menghasilkan urine sesungguhnya (Sudira *et al.*, 2019).

Ekskresi sisa metabolisme obat dapat mengakibatkan terjadinya perubahan *reversible* atau *irreversible* morfologi ginjal. Perbedaan jejas *reversible* dan *irreversible* terletak pada penilaian kualitatif, apabila trauma yang dialami oleh sel ringan sehingga perubahan seluler yang terjadi segera teratasi dan sel dapat kembali dalam kondisi normal, disebut jejas yang *reversible*. Manifestasi jejas *reversible* yang sering terjadi adalah pembengkakan sel akut yang terjadi ketika sel tidak mampu mempertahankan homeostasis ionik dan cairan, sedangkan apabila stresornya melampaui kemampuan sel untuk beradaptasi dan menunjukkan perubahan patologik permanen yang menyebabkan sel tidak mampu kembali ke kondisi normal, maka keadaan ini disebut jejas *irreversible*. Jejas *irreversible* di dalam sel akan terjadi reaksi degradatif berupa autolisis (penghancuran oleh enzim intraseluler, misalnya protease, lipase) atau heterolisis (penghancuran oleh enzim dari luar sel, misal bakteri, leukosit) (Sudira *et al.*, 2019).

Perubahan *reversible* dan *irreversible* dapat terjadi pada morfologi ginjal akibat bermacam-macam agen penyebab jejas. Perubahan *reversible* yang mungkin terjadi pada ginjal antara lain adalah kongesti dan pendarahan, sedangkan perubahan *irreversible* yang mungkin terjadi pada ginjal adalah nekrosis. Kongesti merupakan jejas yang menggambarkan gangguan sirkulasi dan dapat pula sebagai indikator perbaikan jaringan. Pendarahan adalah keluarnya darah dari pembuluh darah yang secara patologis di tandai adanya sel darah merah diluar pembuluh darah atau dalam jaringan. Pendarahan dapat dibagi menjadi tiga jenis yaitu petekie, ekimosa dan *paint-brush*. Petekie adalah pendarahan yang berukuran 1-2 mm. Ekimosa adalah pendarahan dengan ukuran 2-3 cm. *Paint-brush* adalah pendarahan yang bersifat garis-garis. Nekrosis merupakan sel-sel yang mengalami perubahan yang mengarah ke kematian sel, yang disebabkan oleh adanya zat toksik yang masuk bersama dengan aliran darah menuju ke ginjal. Nekrosis dapat ditandai dengan pembengkakan sel dengan hilangnya membran plasma, perubahan pada organel, dan perubahan inti yang tipikal, antara lain piknosis (penggumpalan kromatin), karioreksis (fragmentasi material inti), dan kariolisis (kromatin inti menjadi lisis). Seiring waktu sekitar satu sampai dua hari, inti pada sel yang nekrosis menghilang, sementara itu sitoplasma berubah menjadi masa asidofil suram bergranula, disertai dengan hipokromik (Sudira *et al.*, 2019).

Begitu pula toksisitas karena akumulasi pemakaian serta dosis obat yang tidak tepat. Ketepatan dosis pemakaian asitaba sebagai imunostimulator selama ini belum banyak terungkap. Dengan demikian terjadinya kongesti, pendarahan, dan nekrosa pada ginjal sangat memungkinkan. Untuk itu perlu diketahui bagaimana efek pemberian jamu daun *ashitaba* terhadap gambaran histopatologi ginjal ayam kampung (*Gallus gallus domesticus*) yang divaksinasi vaksin tetelo atau *Newcastle Disease*.

### METODE PENELITIAN

Penelitian ini menggunakan rancangan acak lengkap yang terdiri dari lima perlakuan, yaitu tanpa *ashitaba* sebagai kontrol (P0), dengan *ashitaba* dosis 250 (P1); 500 (P2); 1000 (P3), dan 2000 (P4) mg/100 mL per oral selama 14 hari, setiap perlakuan diulang lima kali, sehingga penelitian menggunakan 25 ekor ayam. Hari ke-21, dilakukan vaksinasi *Newcastle Disease* untuk semua kelompok ayam. Hari ke-28, ginjal diambil untuk melihat perubahan struktur histopatologi. Variabel yang diamati meliputi kongesti, pendarahan dan nekrosis. Hasil pemeriksaan ditabulasi dan dianalisis dengan uji statistik non parametrik *Kruskal-Wallis*, jika ada perbedaan nyata ( $P < 0,05$ ) maka dilanjutkan dengan uji *Mann-Whitney*.

### HASIL DAN PEMBAHASAN

Pemeriksaan histopatologi ginjal dilakukan pada lima lapang pandang mikroskopik setiap sampel dengan pembesaran 400x. Perubahan histopatologi meliputi adanya kongesti, pendarahan, dan nekrosis. Pada penelitian ini diperoleh rerata kerusakan ginjal ayam kampung (*Gallus gallus domesticus*) pada P0, P1, P2, P3 dan P4 tersaji pada Tabel 1.

Tabel 1. Hasil rerata skoring pemeriksaan histopatologi ginjal ayam kampung secara mikroskopik

Perlakuan	Kongesti	Pendarahan	Nekrosis
P0	2	1	2
P1	2	2	1
P2	2	2	2
P3	1	1	1
P4	2	2	2

Keterangan: Skor 0 = tidak ada lesi; Skor 1 = lesi fokal; Skor 2: lesi multifokal; Skor 3 = lesi difusa.

Hasil analisis statistik non parametrik *Kruskal-Wallis* menyatakan bahwa pemberian jamu daun ashitaba dan vaksin ND berpengaruh nyata ( $P < 0,01$ ) terhadap perubahan lesi kongesti, pendarahan dan nekrosis (Tabel 2). Hasil uji *Kruskal-Wallis* kemudian dilanjutkan dengan uji *Mann-Whitney* untuk mengetahui perbedaan antar perlakuan.

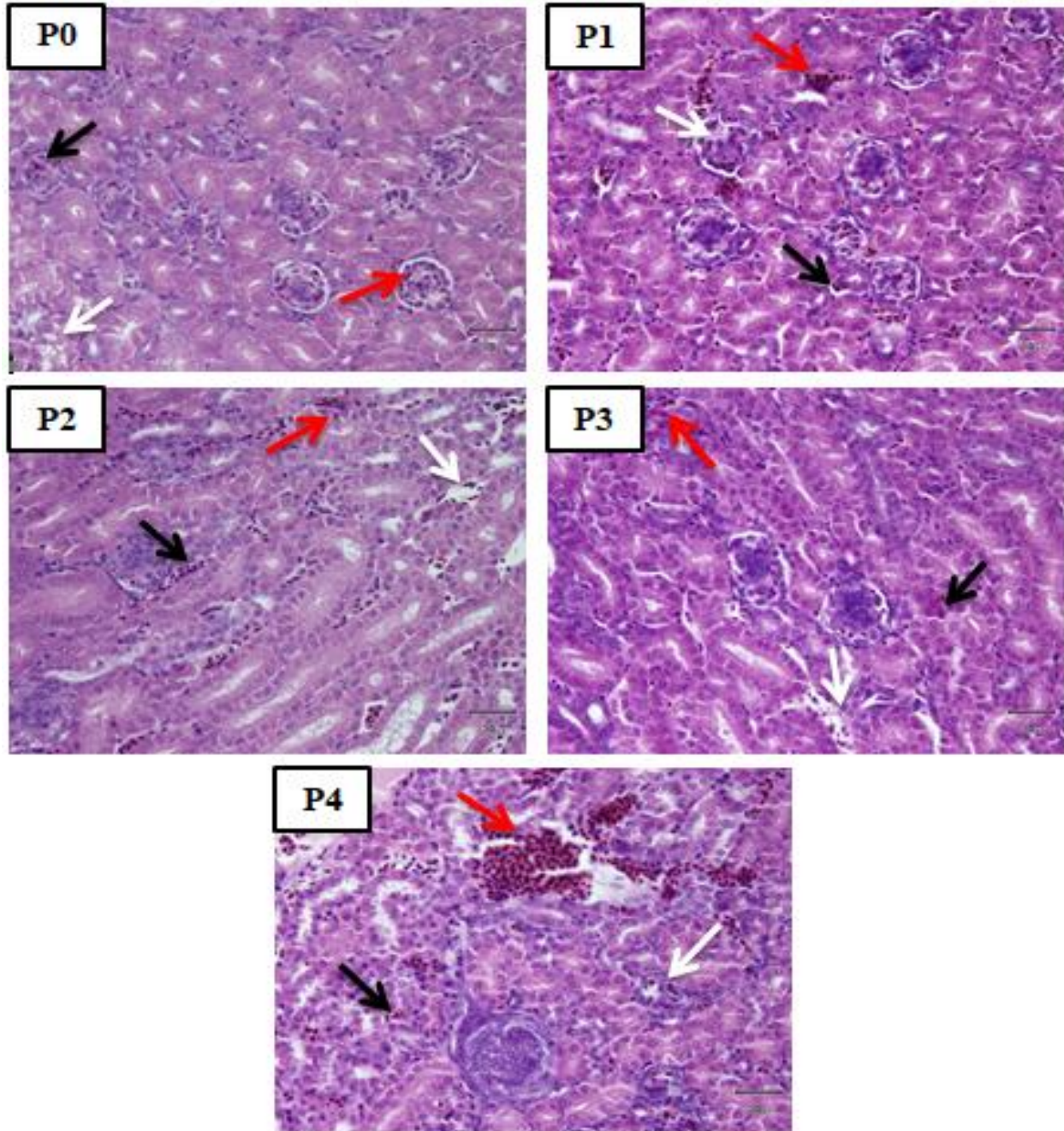
Tabel 2. Hasil analisis statistik *Kruskal-Wallis* terhadap perubahan histopatologi ginjal ayam kampung

	Kongesti	perdarahan	Nekrosis
Chi-Square	12,621	13,135	10,930
Df	4	4	4
Asymp. Sig.	0,013	0,011	0,027

Hasil dari uji *Mann-Whitney* diperoleh hasil untuk lesi kongesti, perdarahan dan nekrosis pada P0 dengan P1 tidak berbeda nyata ( $P > 0,05$ ), pada P0 dengan P2 tidak terdapat perbedaan nyata pada semua lesi ( $P > 0,05$ ), pada P0 dengan P3 terdapat perbedaan nyata pada lesi kongesti dan nekrosis ( $P < 0,05$ ) namun terdapat perbedaan nyata pada lesi perdarahan ( $P > 0,05$ ), pada P0 dengan P4 berbeda nyata pada lesi perdarahan ( $P < 0,05$ ) namun tidak berbeda nyata pada lesi kongesti dan nekrosis ( $P > 0,05$ ), pada P1 dengan P2 tidak terdapat perbedaan nyata pada semua lesi ( $P > 0,05$ ), pada P1 dengan P3 terdapat perbedaan nyata pada lesi kongesti dan perdarahan ( $P < 0,05$ ) namun pada lesi nekrosis tidak terdapat perbedaan nyata ( $P > 0,05$ ), pada P1 dengan P4 berbeda nyata pada lesi nekrosis ( $P < 0,05$ ) dan tidak berbeda nyata pada lesi kongesti dan pendarahan, pada perlakuan P2 dengan P3 terdapat perbedaan nyata ( $P > 0,05$ ), pada perlakuan P2 dengan P4 tidak terdapat perbedaan nyata ( $P > 0,05$ ), pada perlakuan P3 dengan P4 terdapat perbedaan nyata ( $P < 0,05$ ).

Hasil penelitian ini menunjukkan bahwa pemberian jamu daun ashitaba dapat menyebabkan perubahan histopatologi ginjal ayam kampung dilihat dari lesi kongesti, pendarahan, dan nekrosis. Perlakuan kontrol negatif (P0) terlihat adanya perubahan kongesti, pendarahan, nekrosis yang bersifat fokal dan multifokal. Perubahan histopatologi pada kontrol negatif (P0) dapat diakibatkan oleh status kesehatan ayam percobaan sebelum diberi perlakuan. Penggunaan hewan coba konvensional yang tidak bersifat *specific pathogen free* (SPF) sering terjadi kontrol negatif mengalami perubahan histopatologi yang tidak diharapkan akibat faktor diluar perlakuan.

Lesi berikutnya adalah pendarahan yaitu keluarnya darah dari pembuluh darah yang secara patologis ditandai adanya sel darah merah di luar pembuluh darah atau dalam jaringan (Berata *et al.*, 2011). Penelitian ini dipadatkan hasil terjadinya pendarahan ringan terjadi pada perlakuan P0 dan P3, sedangkan pendarahan multifokal dipadatkan pada P1, P2 dan P4.



Gambar 1. Gambaran histopatologi ginjal ayam kampung yang diberikan jamu daun ashitaba dan divaksin ND (HE, 400X). Terlihat adanya kongesti (panah hitam), pendarahan (panah merah), dan nekrosis (panah putih)

Lesi lain yang ditemukan pada pemeriksaan histopatologi ginjal ayam kampung yaitu adanya nekrosis. Nekrosis merupakan sel-sel yang mengalami perubahan yang mengarah ke kematian sel, yang disebabkan oleh adanya zat toksik yang masuk bersama dengan aliran darah menuju ke ginjal. Nekrosis atau kerusakan sel dapat ditandai dengan pembengkakan sel dengan hilangnya membran plasma, perubahan pada organel. Perubahan inti pada kejadian nekrosis umum disertai dengan inti yang hipokromik (pucat). Pada penelitian ini diperoleh hasil nekrosis fokal pada perlakuan P1 dan P3, nekrosis multifokal pada kelompok perlakuan P0, P2 dan P4.

Terjadinya perubahan histopatologi pada jaringan ginjal ayam kampung setelah pemberian jamu daun ashitaba dan vaksinasi *Newcastle Disease* sesuai dengan teori bahwa sisa-sisa metabolisme obat herbal tradisional yang masuk ke dalam tubuh dapat mempengaruhi struktur histologi dan fungsi ginjal sebagai organ filtrasi dan ekskresi yang mengalami kontak dengan senyawa-senyawa yang terkandung di dalam obat herbal tradisional tersebut.

Ashitaba memiliki kandungan antioksidan yang berguna untuk meredam efek buruk dari radikal bebas yang memapar ayam kampung. Antioksidan adalah zat yang mampu mematikan zat yang lain yang membuat sel menjadi rapuh dan mampu memperbaiki sel yang rusak. Antioksidan merupakan molekul yang mampu menghambat pembentukan radikal bebas (Rajnarayana *et al.*, 2015). Komponen utama dari ashitaba adalah flavonoid. Flavonoid merupakan antioksidan dan antibiotik yang berfungsi menguatkan dan mengantisipasi kerusakan pembuluh darah dan merupakan bahan aktif yang berfungsi sebagai anti radang dan antivirus (Jaya *et al.*, 2008). Flavonoid bekerja untuk memaksimalkan aktivitas *scavenger* terhadap radikal bebas dengan cara menurunkan aktivitas radikal hidroksil sehingga tidak terlalu reaktif lagi.

Hasil penelitian menunjukkan bahwa pemberian jamu daun ashitaba per oral terhadap ayam kampung dengan dosis 1000 mg/100 mL/hari mengalami perbaikan pada lesi kongesti, pendarahan dan nekrosis secara nyata ( $P < 0,05$ ). Khususnya pada kelompok P3 yang diberikan jamu daun ashitaba terlebih dahulu selama 14 hari dan kemudian divaksinasi *Newcastle Disease*, dilihat dari rerata kerusakan hampir mendekati kontrol negatif P0. Pada P2 juga sudah mampu memperbaiki gambaran histopatologi ginjal ayam kampung yang diberikan jamu daun ashitaba, sehingga dapat dikatakan bahwa jamu daun ashitaba mampu memperbaiki gambaran histopatologi ginjal ayam kampung yang divaksinasi *Newcastle Disease*.

### **SIMPULAN**

Hasil penelitian dapat disimpulkan bahwa pemberian jamu daun ashitaba yang diberikan secara oral dengan dosis 1000 mg/100 mL/hari dapat memperbaiki struktur histopatologi ginjal ayam kampung.

### **SARAN**

Perlu dilakukan penelitian lebih lanjut untuk mengetahui kandungan yang paling berperan dalam jamu daun ashitaba yang diolah secara tradisional dalam menjaga struktur histopatologi ginjal serta efek pemberian jamu daun ashitaba dan vaksin *Newcastle Disease* terhadap perubahan struktur histopatologi ginjal ayam kampung yang dibuktikan dengan ujiantang.

### **UCAPAN TERIMA KASIH**

Terimakasih saya ucapkan kepada Kepala Laboratorium Fisiologi, Farmakologi dan Farmasi, Kepala Laboratorium Patologi Fakultas Kedokteran Hewan Universitas Udayana dan Kepala Balai Besar Veteriner, Denpasar, Provinsi Bali, serta semua pihak yang telah membantu dalam penyelesaian penelitian ini.

### **DAFTAR PUSTAKA**

- Adinata MO, Sudira IW, Berata IK. 2012. Efek ekstrak daun ashitaba (*Angelica keiskei*) terhadap gambaran histopatologi ginjal mencit (*Mus musculus*) jantan. *Buletin Veteriner Udayana* 4(2) : 55-62.
- Afrisusnawati R, Ningsi S, Hasmawati N. 2019. Potensi penghambatan tirosinase ekstrak etanol daun tomat. *Jurnal Farmasi Universitas Islam Negeri Alauddin Makassar*.7(1) : 1-7.
- Berata IK, Winaya IBO, Adi AAAM, Adnyana IBW. 2011. *Patologi Veteriner Umum*. Swasta Nulus. Denpasar : 41-44.
- Dharmayanti NLPI, Hartawan R, Hewajuli DA, Indriani R. 2014. Phylogenetic analysis of genotype vii of newcastle disease virus in indonesia. *African Journal of Microbiology Research* 8(13) : 1368-1374.
- Jaya F, Radiati LE, Awwaly KUA, Kalsum U. 2008. Pengaruh pemberian ekstrak propolis terhadap sistem kekebalan seluler pada tikus putih (*Rattus norvegicus*) strain wistar. *Jurnal Teknologi Pertanian* 9(1) : 1-8.
- Kencana GAY, Astawa NM, Mahardika IGNK, Gorda IW. 2012. Penyebaran virus vaksin ND pada sekelompok ayam pedaging yang tidak divaksinasi dan dipelihara bersama ayam yang divaksinasi. *Buletin Veteriner* 4(2) : 109-117.

- Kimura Y, Taniguchi M, Baba K. 2004. Antitumor and antimetastatic activities of 4-hydroxyderricine isolated from *Angelica keiskei* roots. *Journal Planta Medica* 70 (3) : 211-219.
- Middleton E, Kandaswami C, Theoharides TC. 2000. The effects of plant flavonoids on mammalian cells : implications for inflammation, heart disease, and cancer. *The American Society for Pharmacology and Experimental Therapeutics* 52(4) : 673-751.
- Pratiwi NMDK, Ardana IBK, Suardana IBK. 2019. Penambahan jamu temulawak dalam pakan meningkatkan respon imun ayam pedaging pacsavaksinasi flu burung. *Indonesia Medicus Veterinus* 8(1) : 72-78.
- Rajnarayana K, Ajitha M, Gopireddy G, Giriprasad V. 2011. Comperative antioxidant potential of some fruit and vegetavles using DPPH methos. *International Journal of Pharmacy & Technology* 3(1): 1952-1957.
- Sembiring BB, Manoi F. 2011. Identifikasi mutu tanaman ashitaba. *Buletin Penelitian Tanaman Rempah dan Obat* 22(2): 177-185.
- Sharif A, Ahmad T, Umer M, Rehman A, Hussain Z. 2014. Prevention and control of newcastle disease. *International Journal of Agriculture Innovations and Research* 3(2) : 454-460.
- Sudira IW, Merdana IM, Winaya IBO, Parnayasa IK. 2019. Perubahan histopatologi ginjal tikus putih diberikan ekstrak sarang semut diinduksi parasetamol dosis toksik. *Buletin Veteriner Udayana* 11(2) : 136-142.
- Sudira IW, Merdana IM. 2017. Extract ashitaba (*Angelica keiskei*) improving the immune response il-2, ifn- $\gamma$  balb/c mice vaccinated with rabies vaccine. *Journal of Veterinary and Animal Sciences* 1(2) : 50-54.
- Wibowo MH, Amanu S. 2010. Perbandingan beberapa program vaksinasi penyakit newcastle pada ayam buras. *Jurnal Sain Veteriner* 28(1): 27-35.