

pISSN : 2301-7848

eISSN : 2477-6637



I n d o n e s i a

Medicus Veterinus

Vol. 6 No. 4

Agu. 2017

*Sempur Hujan Sungai
(Cymbirhynchus macrorhynchos)*

DRH

©Deny R. Hatief

Google
scholar



DOAJ DIRECTORY OF
OPEN ACCES
JOURNALS

OAJI Open Academic
.net Journals Index

I n d o n e s i a
Medicus Veterinus

Diterbitkan oleh:

 MEDIA KOMUNIKASI CIVITAS AKADEMIKA KEDOKTERAN HEWAN
SUARA SATWA

&

Jurnal Veteriner

EDITOR-IN-CHIEF

Dr. drh. I Wayan Batan, MS

ASSOCIATE EDITOR

Dr. drh. Tjok. Gde Oka Pemayun, MS

Prof. Dr. drh. Nyoman Mantik Astawa, Ph.D

Prof. Dr. drh. Iwan Harjono Utama, MS

Dr. drh. Ketut Suatha, M.Si

Prof. Dr. drh. I Nyoman Suarsana, M.Si

Dr. drh Wayan Suardana, M.Si

Drh. Tjok Sari Nindhia, M.Biomed

EDITORIAL BOARD

Elisabeth Yulia Nugraha

Moh. Ghaiz Abriansyah

Muhammad Faqih Amrulloh

Saiful Akbar

Yusuf Riska Alhamdani

Lidia Nofantri

Hanif Wahyu Wibisono

Eunike Bertin Irianti

Ni Komang Suwartini

Steven Dwi Purbantoro

Mathilda Arni Gastring

Wahid Danang Pranata

Gabriela Inne

Sunny Christian



FKH UNUD

I n d o n e s i a

Medicus Veterinus



<http://ojs.unud.ac.id/index.php/imv>

Gambaran Histopatologi Ginjal Tikus Putih (*Rattus norvegicus*) yang Diberi Amoxicillin Dikombinasikan dengan Deksametason dan Asam Mefenamat Pasca Operasi

*(OVERVIEW HISTOPATHOLOGIC OF KIDNEY MOUSE (*RATTUS NORVEGICUS*) GIVEN AMOXICILLIN COMBINED WITH DEXAMETHASONE AND MEFENAMIC ACID POST SURGERY)*

Penggunaan "Crude Antigen" *Cysticercus Cellulosae* untuk Menentukan Seroprevalensi Sistiserkosis pada Babi

*(THE USE OF "CRUDE ANTIGEN" *CYSTICERCUS CELLULOSAE* TO DETERMINE SEROPREVALENCE *CYSTICERCOSIS* IN PIGS)*

Karakterisasi Fisikokimia dan Uji Aktivitas Bakteriosin dari Bakteri Asam Laktat Isolat 13 B Hasil Isolasi Kolon Sapi Bali

(PHYSICOCHEMICAL CHARACTERIZATION AND EVALUATION OF BACTERIOCIN ACTIVITY ORIGINATED FROM LACTIC ACID BACTERIA ISOLATE 13 B FROM COLON'S BALI CATTLE)

Prevalensi Infeksi Cacing *Toxocara canis* pada Anjing di Kawasan Wisata di Bali

*(THE PREVALENCE OF *TOXOCARA CANIS* INFECTION ON DOG AT TOURISM AREA IN BALI)*

Prevalensi dan Intensitas Infeksi Cacing Tetrameres Spp. pada Ayam Buras di Wilayah Bukit Jimbaran, Badung

*(PREVALENCE AND INTENSITY OF *TETRAMERES* SPP. INFECTION TO DOMESTIC CHICKEN IN BUKIT JIMBARAN AREA, BADUNG)*

Karakteristik dan Kedudukan Foramen Infraorbitalis dan Foramen Mentale pada Tengkorak Sapi Bali

(THE CHARACTERISTICS AND POSITION OF THE INFRA-ORBITAL FORAMEN AND MENTALE FORAMEN IN BALI CATTLE SKULL)

Tumor Non-neoplastik Akibat Mycotic Dermatitis pada Anjing

(NON-NEOPLASTIC TUMOR CAUSED BY MYCOTIC DERMATITIS IN A DOG)

Respons Imun Itik Bali Pascavaksinasi Flu Burung

(IMMUNE RESPONSE OF BALI DUCK AVIAN INFLUENZA POST-VACCINATION)

Perbandingan Titer Antibodi Newcastle Disease pada Ayam Petelur Fase Layer I dan II

(COMPARISON OF NEWCASTLE DISEASE ANTIBODIES TITRE IN LAYER PHASE I AND II)

Persebaran Rabies pada Anjing dan Manusia Berdasarkan Ketinggian Wilayah Studi Kasus di Kabupaten Karangasem, Bali

(THE SPREAD OF RABIES IN DOG AND HUMAN BY ALTITUDE OF A CASE STUDY IN KARANGASEM DISTRICT, BALI)

KANTOR REDAKSI

Jl. Raya Sesetan Gg. Markisa No. 6
Br. Gaduh, Sesetan, Denpasar 80232
Telp. (0361) 8423061



Tumor Non-neoplastik Akibat *Mycotic Dermatitis* pada Anjing

(*NON-NEOPLASTIC TUMOR CAUSED BY MYCOTIC DERMATITIS IN A DOG*)

Baiq Renny Kamaliani¹, I Wayan Gorda²

¹Mahasiswa Profesi Dokter Hewan,
²Laboratorium Bedah Veteriner,
Fakultas Kedokteran Hewan Universitas Udayana
Jl.P.B. Sudirman Denpasar Bali, Telp: 0361-223791
e-mail: rennybaiq@yahoo.com

ABSTRAK

Artikel ini memberikan informasi mengenai sebuah kasus tumor kulit pada anjing yang bersifat non-neoplastik pada Oktober 2016. Tumor non-neoplastik adalah tumor dimana pertumbuhannya lambat walaupun terus membesar pada satu lokasi, tetapi tidak memiliki sifat sel neoplasma. Infeksi jamur yang berat dan kronis pada kulit dapat menimbulkan pertumbuhan massa solid menyerupai tumor neoplastik. Peneguhan diagnosa dapat dilakukan dengan histopatologi dan kultur jaringan. Prinsip penanganan kasus tumor ini adalah dengan eksisi tumor yang mengacu pada *marginal resection*. Pada tanggal 13 Oktober 2016, dilaporkan sebuah kasus tumor pada kulit anjing lokal jantan berusia 8 tahun dengan berat 42,4 kg. Anjing tersebut berasal dari wilayah Panjer, Denpasar Selatan, Bali. Pengamatan mikroskopis menunjukkan jaringan kulit mengalami inflamasi yang bersifat kronis, dibuktikan dengan adanya granuloma, infiltrasi makrofag, limfosit, dan sel plasma, *giant cell* dan sel datia, epidermis yang nekrosis, serta sel-sel normal penyusun subkutan (fibroblast penghasil kolagen, pembuluh kapiler, dan jaringan ikat). Pada lapisan subkutan juga ditemukan adanya konidia dan hyphae jamur. Kasus ini disimpulkan sebagai infeksi jamur yang masif dan kronis sehingga menimbulkan gejala yang mirip dengan kejadian neoplasma.

Kata kunci: Anjing, kulit, *mycotic dermatitis*, tumor non-neoplastik.

ABSTRACT

This article provides an information about a case of non-neoplastic skin tumor in a local dog on October 2016. Non-neoplastic tumors are tumors which its growth is slow, although it keeps growing in one location, but does not have neoplasm cell properties. Severe and chronic fungal infections of the skin can lead to solid mass growth resembling a neoplastic tumor. Diagnosis can be done with histopathology and tissue culture. This tumor case was treated by excision of the tumor that refers to the marginal resection. On October 13, 2016, a case of tumor was reported on an 8-year-old local male dog weighing 42.4 kg. The dog comes from Panjer, South Denpasar, Bali. Microscopic observation showed chronic inflamed skin tissue, proved by the presence of granulomas; infiltration of macrophages, lymphocytes, and plasma cells, giant cells and datia cells, epidermal necrosis, as well as normal subcutaneous cells (collagen-producing fibroblasts, capillary vessels, and connective tissue). In the subcutaneous layer also found conidia and hyphae of the fungi. This case is inferred as a massive and chronic fungal infection resulting in symptoms which is similar to the incidence of neoplasm.

Keywords: Dog, skin, *mycotic dermatitis*, non-neoplastic tumors.

PENDAHULUAN

Tumor merupakan penyakit yang mengkhawatirkan karena menjadi salah satu penyebab tertinggi timbulnya kematian. Tumor adalah istilah umum yang digunakan untuk menjelaskan adanya pertumbuhan massa (solid/padat) atau jaringan abnormal dalam tubuh. Tumor dibedakan atas golongan non-neoplastik dan neoplastik. Tumor non-neoplastik adalah tumor dimana pertumbuhannya lambat walaupun terus membesar pada satu lokasi, tetapi tidak memiliki sifat sel neoplasma (Chikweto *et al.*, 2011). Tumor non-neoplastik terdiri dari kista; radang; penyakit infeksi; hipertrofi, hiperplasia, displasia; penyakit endokrin dan metabolisme (struma, tiroiditis); penyakit sirkulasi (aneurisma aorta, lethal midline granuloma); penyakit kulit (abses, ateroma); dan kelainan bawaan (meningoensefalokel). Tumor neoplastik terdiri dari tumor jinak (*benign*) dan tumor ganas (*malignant*) (Chrestella, 2009).

Kulit merupakan organ yang paling sering menderita tumor, baik tumor neoplastik ataupun non-neoplastik. Dalam sebuah studi, tumor kulit non-neoplastik ataupun neoplastik menempati urutan kedua setelah tumor kelenjar mammae (Chikweto *et al.*, 2011).

Infeksi jamur yang parah pada kulit sering menyerupai lesi neoplastik sehingga sulit didiagnosa sebagai infeksi jamur (Samaila dan Abdullahi, 2011). Pada tubuh penderita mikosis sistemik parah terlihat adanya tumor subkutan yang meluas, berlokasi mulai dari jaringan ikat pada pinggul, flank, hingga retroperitoneum (Whitbeck *et al.*, 1983). Hal tersebut sesuai dengan pernyataan Samaila dan Abdullahi (2011) yang menemukan adanya massa tumor pada *flank* seorang penderita mikosis sistemik yang parah. Kondisi tersebut dapat terjadi pada individu yang imunokompeten dan dicirikan dengan adanya respon inflamasi berupa pembentukan granuloma pada pengamatan histologis. Terdapat 300 spesies jamur yang dilaporkan bersifat patogen pada hewan (Outerbridge, 2006). Mikotik dermatitis yang umum menyerang hewan kecil disebabkan oleh dua genus dermatofita, yaitu *Trichophyton* dan *Microsporum* (Archibald, 1955).

Jamur yang menginfeksi kulit menyebabkan berbagai kerusakan tingkat sel akibat toksin yang dihasilkan. Toksin tersebut menyebabkan timbulnya stress oksidatif yang berkepanjangan sehingga terjadi proses inflamasi kronis pada jaringan. Stress oksidatif kronis dapat mengaktifkan beberapa faktor transkripsi sehingga menyebabkan *over-expression* 500 gen yang berbeda, termasuk *growth factor*, sitokin inflamasi, kemokin, molekul anti inflamasi, dan molekul regulasi sel. Kemampuan stress oksidatif dalam mengaktifkan *pathway* inflamasi menyebabkan transformasi sel normal menjadi sel tumor (Reuter *et al.*, 2010). Kerusakan sel akibat mikotoksin

juga terjadi melalui penghambatan enzim-enzim yang berperan dalam stabilisasi DNA (Samaila dan Abdullahi, 2011).

Perbedaan geografis menunjukkan pengaruh signifikan terhadap munculnya tumor kulit jenis tertentu, walaupun belum diketahui penyebabnya. Pada beberapa jenis tumor kulit, iklim dan ras anjing berperan dalam menimbulkan tumor. Anjing ras boxer lebih berisiko menderita tumor sel mast. Jenis tumor kulit non-neoplastik yang sering diderita anjing di wilayah Grenada, Kepulauan Karibia, yaitu hamartoma (28,5%), *sebaceous hyperplasia* (25,7%), *fibroepithelial polyp* (22,8%), dan jenis lainnya (Chikweto *et al.*, 2011). Di Indonesia, masih belum terdapat penelitian spesifik terhadap tumor kulit pada anjing.

Tulisan ini memberikan gambaran mengenai kasustumor non-neoplastik akibat *mycotic dermatitis* pada seekor anjing berusia 8 tahun. Harapannya ini mampu menambah referensi mengenai kasus tumor pada anjing.

METODE PENELITIAN

Hewan yang digunakan adalah seekor anjing lokal jantan berwarna coklat-putih, dengan berat 42,4 kg, dan berumur ± 8 tahun. Alat yang digunakan antara lain: stetoskop, termometer, alat pencukur, scalpel, blade, pinset surgis, needle holder, jarum, benang jahit, allis clamp, artery clamp, tampon, gunting, dan plester. Bahan yang dipersiapkan antara lain: alkohol 70%, antiseptik (betadine), lactat ringer, benang *silk*, *gloves*, dan *masker*. Obat yang dipersiapkan antara lain: premedikasi yaitu atropin sulfat, dan anestesi umum yaitu ketamine dan xylazine, vitamin K, cefotaxime, ciprofloxacin, aspirin, natur-E, dan enbatic.

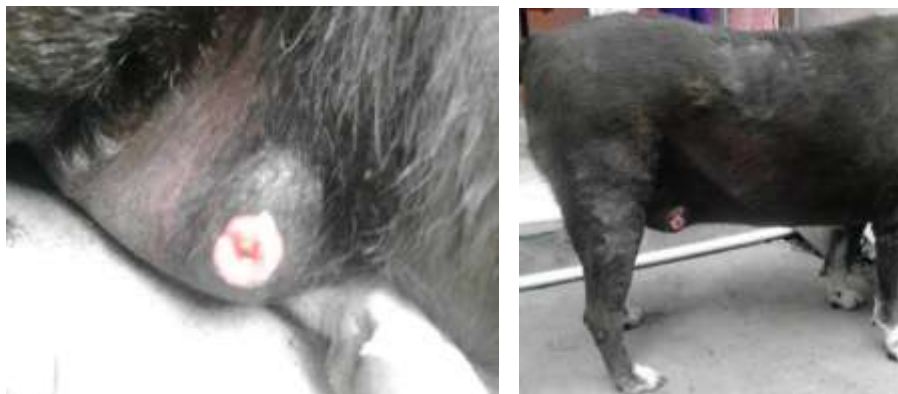Persiapan penting yang dilakukan sebelum operasi dijalankan meliputi persiapan alat, bahan, dan obat, persiapan ruang operasi, persiapan pasien (hewan), dan persiapan operator. Teknik operasi eksisi tumor meliputi beberapa langkah antara lain bagian dasar tumor dijepit menggunakan *allis clamp*. Tumor kemudian dieksisi menggunakan *blade* ukuran 10. Eksisi tumor mengacu pada *marginal resection*. Setelah tumor diangkat hingga dasar, dilakukan penjahitan pada bagian kulit dengan pola jahitan sederhana terputus menggunakan benang silk. Daerah penjahitan diolesi iodine tincture 3% dan ditaburi enbatic, selanjutnya ditutup dengan kasa dan ultrafix.

Setelah dilakukan pembedahan diberikan antibiotik untuk mencegah infeksi dengan memberikan cefotaxime secara intramuscular, selain itu juga diberikan ciprofloxacin dalam bentuk tablet yang diberikan 2xsehari 1,5 tablet selama 5 hari, dan aspirin 2xsehari 1/2 tablet selama 3 hari. Natur-E diberikan 3xsehari 1 kapsul sebagai terapi suportif kesembuhan kulit. Pada luka diberikan serbuk antibiotik enbatic^R untuk mencegah infeksi sekunder.

HASIL DAN PEMBAHASAN

Pada tanggal 13 Oktober 2016, anjing jantan lokal yang bernama Anis berat badan 42,4 kg, dibawa ke bagian bedah dan radiologi Rumah Sakit Hewan Sesetan oleh pemiliknya, Indah. Anis secara umum dalam keadaan sehat. Pemilik menyampaikan bahwa anjing memiliki tumor yang tumbuh sejak setahun yang lalu. Tumor diawali dengan luka yang kemudian menjadi gatal dan tumbuh semakin besar. Setelah mendengar anamnesa pemilik, akhirnya diputuskan untuk mengeksisi (mengangkat) secara total tumor tersebut.

Hasil pemeriksaan fisik menunjukkan frekuensi napas 20 x/menit, pulsus 69 x/menit, suhu tubuh 39,6°C, CRT normal (<2 detik) dan denyut jantung 65 x/menit. Anjing dipuasakan makan selama 12 jam sebelum operasi. Adapun tujuannya adalah untuk mengosongkan isi lambung sehingga pada saat operasi dapat mencegah terjadinya muntah.

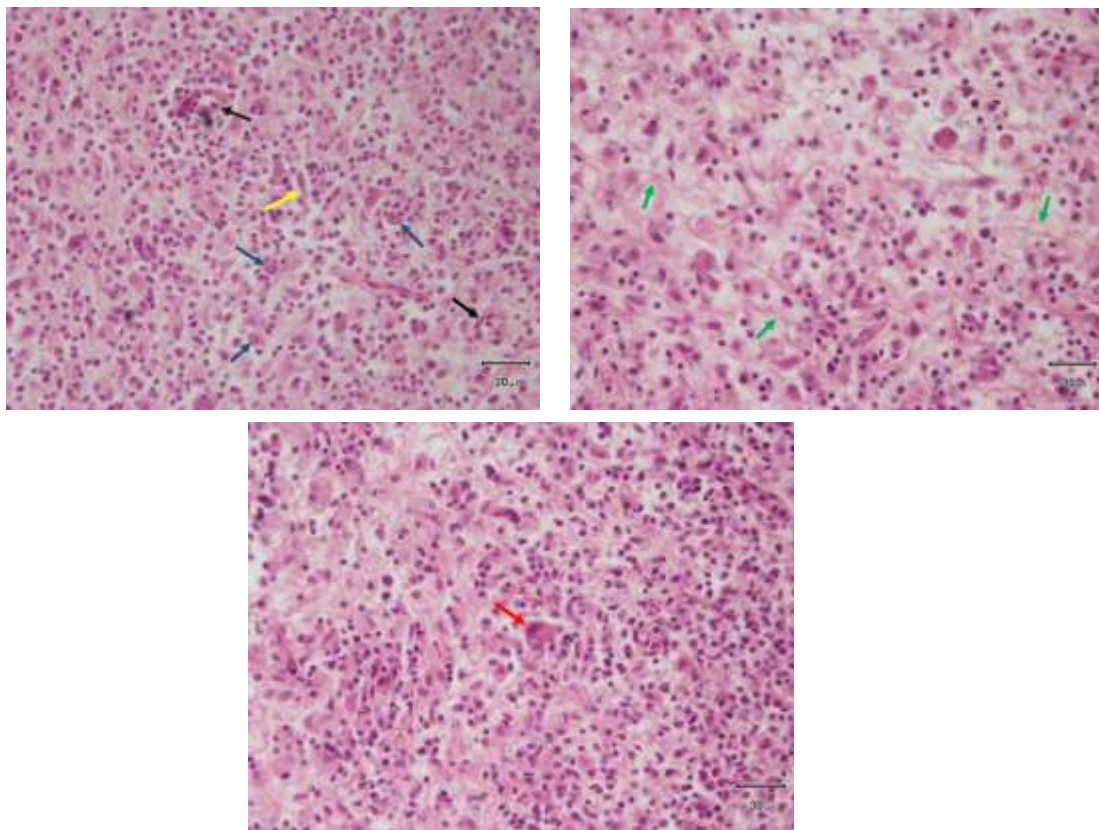


Gambar 1. Tumor pada Anjing Kasus (Sumber: Pribadi)

Hasil pengamatan hewan pascaoperasi pada hari 1-3 yaitu anjing sudah mau makan dan minum tapi sedikit bergerak. Pada hari ke 4-6, ultrafix sebagai penutup jahitan lepas. Luka insisi sedikit lembab dan terdapat cairan. Anjing sudah makan, minum, dan beraktivitas normal. Pada

hari ke 7-9, luka operasi sudah sedikit tertutup dan bengkak di sekitar bekas operasi. Nafsu makan dan gerak aktif meningkat dari sebelumnya. Pada hari ke 10-13, luka sudah mulai kering dan hampir menutup serta Anjing tampak lebih aktif. Pada hari ke 14-16, anjing mengalami kesembuhan, luka operasi menutup sempurna, nafsu makan, dan minum baik.

Pengamatan mikroskopis menunjukkan jaringan kulit mengalami inflamasi yang bersifat kronis, dibuktikan dengan adanya granuloma; infiltrasi makrofag, limfosit, dan sel plasma, *giant cell* dan sel datia, epidermis yang nekrosis, serta sel-sel normal penyusun subkutan (fibroblast penghasil kolagen, pembuluh kapiler, dan jaringan ikat). Pada lapisan subkutan juga ditemukan adanya konidia dan hyphae jamur. Proses radang yang hebat akibat pertumbuhan jamur menyebabkan jaringan kulit mengalami penonjolan (tumor).



Gambar 2. Gambaran Mikroskopis Jaringan Kulit yang Mengalami Tumor

Keterangan: Tanda panah hitam (↑)= pembuluh kapiler, kuning (↑)= hifa, biru (↑)= konidia, merah (↑) = Giant cell, hijau (↑) = serat kolagen (HE, 400x).

SIMPULAN

Infeksi jamur yang masif dan kronis dapat menimbulkan gejala yang mirip dengan kejadian neoplasma pada anjing, yaitu timbulnya tumor non-neoplastik pada kulit.

SARAN

Temuan kasus tumor pada anjing bila memungkinkan sebaiknya dilakukan biopsi jaringan terlebih dahulu, mengingat manifestasi infeksi jamur kronis juga menimbulkan tanda klinis berupa tumor non-neoplastik. Penulis juga berharap bahwa kedepannya akan diadakan lebih banyak penelitian mengenai berbagai jenis tumor kulit non-neoplastik pada anjing di berbagai wilayah Indonesia.

UCAPAN TERIMA KASIH

Penulis mengucapkan terima kasih kepada Rumah Sakit Hewan Universitas Udayana yang telah memfasilitasi penelitian ini, serta Balai Besar Veteriner Denpasar yang memfasilitasi pengerjaan dan pembacaan histopatologi.

DAFTAR PUSTAKA

- Archibald. 1955. Canine Dermatitis with Special Reference to Mycotic Infections. *Canadian Journal of Comparative Medicine* 19(12).
- Chikweto A, McNeil P, Bhaiyat MI, Stone D, Sharma RN. 2011. Neoplastic and Nonneoplastic Cutaneous Tumors of Dogs in Grenada, West Indies. *ISRN Veterinary Science* 2011.
- Chrestella J. 2009. *Neoplasma*. Medan: Fakultas Kedokteran Universitas Sumatera Utara.
- Outerbridge CA. 2006. Mycologic Disorders of the Skin. *Clinical Technique in Small Animal Practice* 21: 128-134.
- Reuter S, Gupta SC, Chaturvedi MM, Anggarwal BB. 2010. Oxidative stress, inflammation, and cancer: How are they linked?. *Free Radical Biology Medicine* 49 (11): 1603-1616.
- Samaila MO, Abdullahi K. 2011. Cutaneous Manifestations of Deep Mycosis: An Experience in A Tropical Pathology Laboratory. *Indian Journal Dermatology* 56(3): 282–286.
- Whitbeck EG, Spiers ASD, Hussain M. 1983. Mycosis Fungoides: Subcutaneous and Visceral Tumors, Orbital Involvement, and Ophthalmoplegia. *Journal of Clinical Oncology* 1(4).