



I n d o n e s i a
Medicus Veterinus

Vol. 11 No. 1
Januari 2022



Harimau Sumatra
Panthera tigris sumatrae

©PR-HSD ARSARI



I n d o n e s i a
Medicus Veterinus

Diterbitkan oleh:

 MEDIA KOMUNIKASI CIVITAS AKADEMIKA KEHUTERAAN HEWAN
SUARA SATWA

&

 ISSN: 2301-7848
eISSN: 2477-6637
Jurnal Veteriner
INDONESIAN VETERINARY JOURNAL

EDITOR-IN-CHIEF

Dr. drh. I Wayan Batan, MS

EDITORIAL BOARD

Prof. Dr. drh. Tjok. Gde Oka Pemayun, MS

Prof. drh. Nyoman Mantik Astawa, Ph.D

Prof. Dr. drh. Iwan Harjono Utama, MS

Dr. drh. Ketut Suatha, M.Si

Prof. Dr. drh. I Nyoman Suarsana, M.Si

Prof. Dr. drh. I Wayan Suardana, M.Si

drh. Tjok Sari Nindhia, MP

ASSOCIATE EDITOR

Mahda Dwi Darmayanti

Made Santi Purwitasari

Thiara Ayu Pangesti

Marissa Divia Dayanti

Bagus Aldiansyah

Palagan Senopati Sewoyo

Adriati Ningsih

Tjokorda Istri Agung Pradnya Dewi P

Ramadhan

I Nyoman Surya Tri Hartaputera

Yulia Khalifatun Nissa

Mar'atul Halim Nafi'ah

Muhammad Hasby Arrizki Akbar



UCAPAN TERIMA KASIH KEPADA MITRA BEBESTARI

INDONESIA MEDICUS VETERINUS

Indonesia Medicus Veterinus (IMV) mengucapkan terima kasih kepada mitra bebestari yang telah meninjau artikel untuk jurnal IMV Edisi Bulan Januari 2022 Volume 11 Nomor 1.

Mitra Bebestari IMV Tahun 2022 Volume 11 Nomor 1 Edisi Januari

Dr. drh. I Wayan Sudira, M.Si.

Dr. Ir. I Putu Sampurna, M.S.

Prof. Dr. Ir. I Ketut Sumadi, M.S.

Dr. drh. Hamong Suharsono, M.Kes.

drh. Sri Kayati Widyastuti, M.Si.

Dr. drh. Ni Nyoman Werdi Susari, M.Si.

Dr. drh. Siswanto, M.Kes.

Dr. drh. Ida Ayu Pasti Apsari, M.P.

drh. I Ketut Suada, M.Si.

drh. Putu Henrywaesa Sudipa, M.Si.

drh. I Made Merdana, M.P.

drh. Steven Dwi Purbantoro

Dr. drh. I Gusti Ngurah Sudisma, M.Si.

drh. Samsuri, M.Kes.

drh. Masdjoko Rudyanto, M.S.

Dr. drh. I Gusti Ayu Agung Suartini, M.Si.

drh. Tjokorda Sari Nindhia, M.P.

drh. I Gusti Ketut Suarjana, M.P.

Prof. Dr. drh. Iwan Harjono Utama, M.S.

Dr. drh. Ida Bagus Oka Winaya, M.Kes.

Dr. drh. I Ketut Anom Dada, M.S.

Dr. drh. I Nengah Wandia, M.Si.



I n d o n e s i a
Medicus Veterinus



<http://ojs.unud.ac.id/index.php/imv>

ORIGINAL RESEARCH

- Titer Antibodi Sekunder Sebagai Respons Setelah Vaksinasi Aktif Penyakit Tetelo pada Ayam Petelur di Peraan, Tabanan, Bali**
(SECONDARY ANTIBODY TITERS IN RESPON AFTER ACTIVE TETELODISEASE VACCINATION IN LAYER CHICKENS IN PEREAN, TABANAN, BALI)
- Total Eritrosit, Kadar Hemoglobin dan Nilai Hematokrit Broiler yang Diimbuhi Tepung Belatung Lalat Black Soldier dalam Ransumnya**
(TOTAL ERYTHROCYTES, HEMOGLOBIN LEVELS AND HEMATOCRIT VALUES OF BROILER CHICKEN GIVEN BLACK SOLDIER FLY MAGGOT FLOUR IN ITS RATIOS)
- Total Leukosit dan Diferensial Leukosit Sapi Bali Jantan Setelah Pengangkutan ke Rumah Potong Hewan Pesanggaran Denpasar**
(TOTAL LEUKOCYTES AND DIFFERENTIAL LEUKOCYTES OF MALE BALI CATTLE AFTER TRANSPORTATION TOTHE PESANGGARAN SLAUGHTER HOUSE DENPASAR)
- Penambahan Tepung Belatung Lalat Black Soldier pada Pakan Meningkatkan Persentase Punggung dan Tidak untuk Karkas dan Recahan Karkas Ayam Pedaging**
(BLACK SOLDIER FLY MAGGOT FLOUR SUPPLEMENTATION IN THE FEED INCREASES THE PERCENTAGE OF THE BACK AND NOT FOR THE CARCASS AND COMERCIAL PIECES OF CARCASS IN BROILER)
- Celup Kaki Tanpa Disinfektan Adalah Faktor Risiko Paling Tinggi Menyebabkan Babi Mati Mendadak pada Peternakan di Gianyar, Bali**
(FOOT DIP WITHOUT DISINFECTANT IS THE HIGHEST RISK FACTOR OF PIGS SUDDEN DEATH OCCURRENCE IN THE LIVESTOCK AT GIANYAR, BALI)
- Kadar Glukosa Darah Sapi Bali Jantan Pascatransportasi ke Rumah Potong Hewan Pesanggaran Denpasar**
(BLOOD GLUCOSE LEVELS OF BALI CATTLE AFTER TRANSPORTATION IN THE PESANGGARAN SLAUGHTERHOUSE DENPASAR)
- Gambaran Total Leukosit Darah Kelinci Pasca-implantasi Bahan Cangkok Demineralisasi Asal Tulang Sapi Bali**
(PROFILE TOTAL LEUCOCYTE COUNT OF POST-IMPLANTATION BALI CATTLE DEMINERALIZED BONE GRAFT IN RABBITS)
- Bakteri Klebsiella sp. Asal Babi Penderita Porcine Respiratory Disease Complex Resistan Terhadap Ampicillin dan Peka Sulfamethoxazole-Trimethoprim dan Kanamycin**
(KLEBSIELLA SP. ISOLATED FROM PIGS WITH PORCINE RESPIRATORY DISEASE COMPLEX IS RESISTANT AGAINST AMPICILLIN AND SENSITIVE TO SULFAMETHOXAZOLE-TRIMETHOPRIM AND KANAMYCIN)
- Pemberian Tambahan Tepung Belatung atau Maggot Lalat Hermetia illucens Dalam Pakan Broiler Meningkatkan Aspartate Aminotransferase dan Menurunkan Alanine Aminotransferase**
(ADDITION OF HERMETIA ILLUCENS FLY MAGGOT MEAL IN THE FEED INCREASES ASPARTATE AMINOTRANSFERASE AND DECREASES ALANINE AMINOTRANSFERASE)
- Bakteri Escherichia coli pada Limbah Peternakan Babi di Kabupaten Badung Jauh Melampaui Baku Mutu Coliform Provinsi Bali**
(ESCHERICHIA COLI BACTERIA IN PIG FARM WASTE IN BADUNG DISTRICT EXCEEDS COLIFORM QUALITY STANDARDS IN BALI PROVINCE)
- Indeks Eritrosit Sapi Bali Jantan Pasca transportasi ke Rumah Potong Hewan Pesanggaran, Denpasar, Bali**
(ERYTHROCYTE INDEX OF BALI CATTLE BULL AFTER TRANSPORTED TO PESANGGARAN SLAUGHTER HOUSE OF DENPASAR, BALI)
- Isolasi dan Identifikasi Escherichia coli Babi Penderita Porcine Respiratory Disease Complex Serta Uji Sensitivitas Terhadap Antibiotik**
(ISOLATION AND IDENTIFICATION OF ESCHERICHIA COLI IN PIGS WITH PORCINE RESPIRATORY DISEASE COMPLEX AND SENSITIVITY TEST TO ANTIBIOTICS)
- Madu Trigona Mampu Menghambat Pertumbuhan Jamur Curvularia sp. yang Diisolasi dari Anjing**
(TRIGONA HONEY IS ABLE TO INHIBIT THE GROWTH OF CURVULARIA SP ISOLATED FROM DOGS)
- Nilai Eritrosit, Hemoglobin, Hematokrit, dan Indeks Eritrosit pada Anjing Penderita Dermatitis yang Diberikan Madu Trigona**
(ERYTHROCYTE, HEMOGLOBIN, HEMATOCRIT, AND ERYTHROCYTE INDICES VALUE IN DERMATITIS DOGS SUPPLEMENTED WITH TRIGONA HONEY)
- CASE REPORT**
- Laporan Kasus: E nukleasi Transkonjungtiva Prolapsus Bulbus Oculi Sinistra pada Kucing Persia Jantan**
(TRANSCONJUNCTIVAE ENUCLEATION OF PROLAPSUS BULBUS OCULI SINISTER IN A PERSIAN TOM CAT: A CASE REPORT)

KANTOR REDAKSI

Jl. Raya Sesetan Gg. Markisa No. 6
Br. Gaduh, Sesetan, Denpasar 80232
Telp. (0361) 8423061



9 772301 784002 9 772477 663002

Nilai Eritrosit, Hemoglobin, Hematokrit, dan Indeks Eritrosit pada Anjing Penderita Dermatitis yang Diberikan Madu Trigona

(*ERYTHROCYTE, HEMOGLOBIN, HEMATOCRIT, AND ERYTHROCYTE INDICES
VALUE IN DERMATITIS DOGS SUPPLEMENTED WITH TRIGONA HONEY*)

Nisha Aisya Sutadisastra¹,
I Nyoman Suartha², Luh Made Sudimartini³

¹Mahasiswa Sarjana Pendidikan Dokter Hewan

²Laboratorium Ilmu Penyakit Dalam Veteriner,

³Laboratorium Fisiologi, Farmakologi, dan Farmasi Veteriner,

Fakultas Kedokteran Hewan, Universitas Udayana,

Jl. Sudirman, Sanglah, Denpasar, Bali, Indonesia, 80234,

Telp/Fax: (0361) 223791,

e-mail: nishaisya10@gmail.com

ABSTRAK

Penelitian ini bertujuan untuk menguji pengaruh pemberian madu trigona segar dan madu trigona kapsul terhadap nilai eritrosit, hemoglobin, hematokrit, dan indeks eritrosit pada anjing penderita dermatitis. Penelitian ini menggunakan sampel darah dari 14 ekor anjing berusia antara 2-6 bulan yang dibagi ke dalam tiga kelompok: kelompok I (2 ekor) sebagai kelompok kontrol (tidak diberikan madu), kelompok II (6 ekor) diberi madu trigona segar sebanyak 5 mL/hari, dan kelompok III (6 ekor) diberi madu trigona kapsul dengan takaran 110 mg/hari. Pemberian madu trigona dilakukan secara oral setiap hari sekali pada sore hari selama 35 hari. Pengambilan darah dilakukan seminggu sekali pada minggu ke-0, ke-1, ke-2, ke-3, ke-4, dan ke-5. Pengujian sampel darah dilakukan dengan alat *hematology analyzer*, data yang diperoleh dianalisis dengan uji sidik ragam pola berjenjang. Hasil analisis nilai eritrosit, hemoglobin, hematokrit, dan indeks eritrosit pada anjing penderita dermatitis menunjukkan bahwa pemberian madu trigona segar maupun madu trigona kapsul secara oral tidak berbeda nyata ($p>0,05$) dengan kelompok kontrol. Dapat disimpulkan pemberian madu trigona dengan takaran yang diberikan belum mampu meningkatkan jumlah eritrosit, hemoglobin, hematokrit, dan indeks eritrosit ke batas normal pada anjing penderita dermatitis.

Kata-kata kunci: dermatitis; eritrosit; hematokrit; hemoglobin; indeks eritrosit; madu trigona; profil darah

ABSTRACT

This study aims to examine the effect of fresh trigona honey and trigona honey capsule administration against erythrocytes, hemoglobin, hematocrit, and erythrocyte indices value in dogs suffering from dermatitis. This study used blood samples from 14 dogs aged between 2 to 6 months which were divided into three groups: group I (2 individuals) as the control group, while group II (6 individuals) were given fresh trigona honey as much as 5 mL/day, and group III (6 individuals) were given trigona honey capsule with a dose of 110 mg/day. All the trigona honey was given orally once a day for 35 days. Blood sample collection was done once a week at weeks 0, 1, 2, 3, 4, and 5. Blood sample evaluations are carried out using a hematology analyzer, the data obtained were analyzed with split-plot ANOVA. The analysis results of erythrocyte, hemoglobin, hematocrit and erythrocyte indices in dogs suffering from dermatitis showed that the administration of fresh trigona honey or trigona honey capsule orally is not significantly different ($p>0.05$) with the control group. It can be concluded that trigona honey administration with certain dose has not been able to increase the number of erythrocytes, hemoglobin, hematocrit, and erythrocyte indices to reference range in dogs suffering from dermatitis.

Keywords: blood profile; dermatitis; erythrocyte indices; erythrocytes; haematocrit; haemoglobin; trigona honey

PENDAHULUAN

Banyak faktor yang dapat menyebabkan penyakit dermatitis seperti alergen, trauma, infeksi (bakteri, virus, parasit, dan jamur), gangguan metabolisme, gangguan imun, dan penyakit internal maupun sistemik secara bersamaan (Ettinger *et al.*, 2016). Gabungan dari beberapa faktor-faktor penyebab tersebut ditambah dengan tanda klinis yang parah pada kulit dapat mengakibatkan terjadinya dermatitis (Putrawan *et al.*, 2020). Infeksi pada bagian eksternal tubuh dapat berdampak juga pada perubahan internal tubuh karena agen infeksi dapat menggunakan darah sebagai alat transportasi untuk menyebar ke seluruh tubuh yang dapat mengakibatkan perubahan fisiologi pada hewan. Kerusakan sel yang parah mengakibatkan sel-sel tersebut mengeluarkan radikal bebas yang dapat memperparah kerusakan pada kulit anjing, akan tetapi radikal bebas ini dapat ditekan dengan memberi antioksidan (Baby *et al.*, 2018).

Madu terdiri atas komponen fruktosa dan glukosa serta mengandung protein, asam amino, vitamin, enzim, dan mineral. Madu berperan sebagai antioksidan alami karena mengandung fenol (Nayik dan Nanda, 2016). Flavonoid merupakan senyawa fenol dalam madu yang berfungsi sebagai antibakteri karena dapat menghambat membran sitoplasma dan metabolisme energi pada bakteri (Syam *et al.*, 2016). Madu trigona mengandung hidrogen peroksida, fenol, dan flavonoid yang tinggi sebagai antioksidan untuk menangkal radikal bebas (Garedew *et al.*, 2003). Penggunaan madu sebagai obat herbal pada manusia dilaporkan mempunyai efek sebagai antimikroba, antiradang, antioksidan, meningkatkan daya tahan tubuh, dan mempercepat pembentukan darah (McLoone *et al.*, 2016). Kebanyakan penelitian pada anjing yang berkaitan dengan madu dilakukan secara topikal untuk penanganan penyakit luar, akan tetapi belum ada laporan mengenai pengobatan memakai madu trigona secara oral terhadap anjing khususnya berkaitan dengan nilai eritrosit, hemoglobin, hematokrit, dan indeks eritrosit pada anjing penderita dermatitis. Penelitian ini bertujuan untuk menguji pengaruh pemberian madu trigona segar dan madu trigona kapsul terhadap nilai eritrosit, hemoglobin, hematokrit, dan indeks eritrosit pada anjing penderita dermatitis.

METODE PENELITIAN

Penelitian ini menggunakan sampel darah dari 14 ekor anjing kampung berumur antara 2-6 bulan yang sedang menderita dermatitis ringan atau sedang. Penelitian ini menggunakan Rancangan Acak Lengkap (RAL) pola berjenjang untuk mengetahui perbedaan profil darah pada anjing dengan waktu yang berjenjang. Terdapat tiga perlakuan, masing-masing terdiri

atas kelompok I (2 ekor anjing) sebagai kelompok kontrol (tidak diberikan perlakuan), kelompok II (6 ekor anjing) yang diberikan madu trigona segar sebanyak 5 mL, dan kelompok III (6 ekor anjing) yang diberikan madu trigona kapsul dengan takaran 110 mg/kapsul. Pemberian madu trigona dilakukan setiap hari sekali selama 35 hari.

Penelitian ini menggunakan uji hemogram yang dilakukan pada sampel darah untuk memperoleh gambaran profil darah terutama total eritrosit, kadar hemoglobin, hematokrit, *Mean Corpuscular Volume* (MCV), *Mean Corpuscular Hemoglobin* (MCH), dan *Mean Corpuscular Hemoglobin Concentration* (MCHC) pada anjing penderita dermatitis yang telah diberikan madu trigona. Sampel darah merupakan salah satu bahan uji yang dapat menentukan status kesehatan pada tubuh secara umum. Uji sampel darah sangat penting dilakukan untuk mengetahui perubahan fisiologi dan patologi pada hewan (Fan *et al.*, 2002). Agar dapat mengetahui perubahan komponen-komponen dari darah yang diperiksa dan keberhasilan dari pemberian madu trigona secara oral pada anjing penderita dermatitis dilakukan tes hemogram.

Masing-masing anjing diletakkan dalam kandang yang terletak di Balai Besar Veteriner, sebelum dilakukan perlakuan semua anjing diadaptasikan terhadap lingkungan penelitian selama 14 hari. Anjing yang akan digunakan pada penelitian ini terlebih dahulu diberi vaksin rabies (Rabisin®, Boehringer Ingelheim International GmbH, Ingelheim, Jerman) dan obat cacing (Caniverm®, Bioveta A.S., Ivanovice na Hané, Republik Ceko), serta asupan pakan *dryfood* (Bolt, PT. Central Proteina Prima Tbk, Surabaya, Indonesia) diberikan dua kali sehari dan juga dimandikan setiap tiga hari sekali dengan menggunakan sampo non-medikasi.

Pengambilan darah pertama kali dilakukan sebelum diberikan perlakuan sebagai hari ke-0 (minggu ke-0). Setelah pengambilan darah yang pertama baru kelompok II dan kelompok III diberikan madu trigona. Pengambilan darah dilakukan seminggu sekali, pada hari ke-7 (minggu ke-1), ke-14 (minggu ke-2), ke-21 (minggu ke-3), ke-28 (minggu ke-4), dan ke-35 (minggu ke-5). Darah diambil sebanyak 2 mL dari vena *cephalica antebrachii* dengan spuit 3 mL dan dimasukkan ke dalam tabung vakum yang mengandung antikoagulan EDTA (*ethylene diamine tetra acetic*) untuk kemudian dilakukan pemeriksaan profil darah menggunakan alat *hematology analyzer* (Animal Blood Counter iCell-800Vet, Shenzhen, China) di Laboratorium Balai Besar Veteriner Denpasar. Pengamatan darah termasuk nilai eritrosit, hemoglobin, hematokrit, dan indeks eritrosit, nilai yang diperoleh dimasukkan ke dalam program SPSS untuk dianalisis secara statistika. Pemeliharaan dan pemberian perlakuan serta pemeriksaan profil darah pada anjing selama penelitian dilakukan di Balai Besar Veteriner Denpasar yang dilaksanakan pada awal bulan Februari sampai akhir bulan Maret 2021.

HASIL DAN PEMBAHASAN

Berikut adalah hasil tabulasi rata-rata nilai eritrosit, hemoglobin, hematokrit, dan indeks eritrosit dari masing-masing kelompok anjing penderita dermatitis yang diberikan madu trigona segar, madu trigona kapsul, serta kontrol.

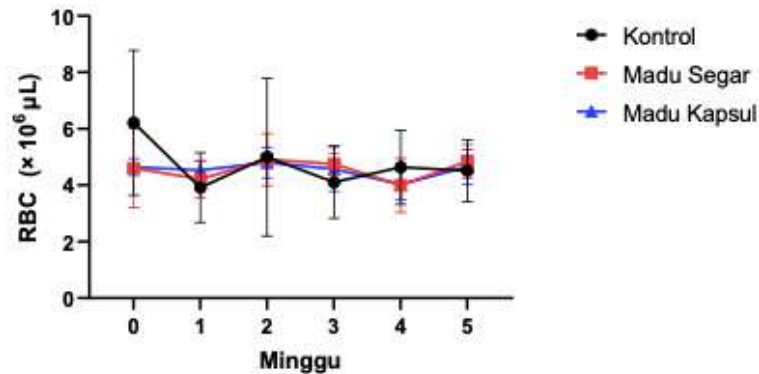
Tabel 1. Nilai rata-rata profil darah anjing penderita dermatitis yang diberi pengobatan madu trigona setiap hari selama 35 hari

| Perlakuan | Minggu ke-0 | Minggu ke-1 | Minggu ke-2 | Minggu ke-3 | Minggu ke-4 | Minggu ke-5 | Nilai Normal |
|------------------------|-------------|-------------|-------------|-------------|-------------|-------------|--------------|
| Eritrosit ± SD | | | | | | | |
| (x10 ⁶ /µL) | | | | | | | 5,5-8,5 |
| P. I | 6,21±2,56 | 3,91±1,23 | 4,99±2,79 | 4,10±1,27 | 4,64±1,31 | 4,51±1,09 | |
| P. II | 4,60±1,39 | 4,21±0,65 | 4,91±0,92 | 4,75±0,39 | 3,99±0,95 | 4,84±0,59 | |
| P. III | 4,64±0,3 | 4,53±0,33 | 4,53±0,54 | 4,57±0,79 | 4,03±0,544 | 4,85±0,60 | |
| Hemoglobin ± SD | | | | | | | |
| (g/dL) | | | | | | | 12-18 |
| P. I | 11,2±2,26 | 8,75±1,90 | 9,85±4,87 | 8,9±2,82 | 11,1±0,98 | 8,5±1,55 | |
| P. II | 8,98±1,67 | 8,71±1,26 | 9,83±1,51 | 10,3±0,92 | 11,1±1,92 | 9,35±1,10 | |
| P. III | 9,88±1,14 | 9,5±1,04 | 9,83±1,44 | 9,55±1,8 | 12,41±2,22 | 9,03±1,09 | |
| PCV ± SD | | | | | | | |
| (%) | | | | | | | 37-55 |
| P. I | 30±4,24 | 25±7,07 | 27,5±9,19 | 26±8,48 | 28,5±4,94 | 30,35±6,4 | |
| P. II | 25,16±6,49 | 27±3,94 | 29,16±4,6 | 30,8±2,22 | 32,16±4,75 | 30,85±3,4 | |
| P. III | 26,16±3,31 | 29,3±3,61 | 28,8±3,65 | 29,83±5,6 | 29,5±4,46 | 29,1±3,55 | |
| MCV ± SD | | | | | | | |
| (fL) | | | | | | | 60-77 |
| P. I | 51,2±14,35 | 64,2±2,26 | 59,1±14,6 | 63,2±0,98 | 62,45±7 | 67,45±2,1 | |
| P. II | 55,2±4,46 | 64,7±6,02 | 60,15±8,6 | 65,4±8,99 | 82,8±13,14 | 63,81±1,2 | |
| P. III | 56,36±6,5 | 64,47±4,5 | 60,2±6,44 | 65,48±8,8 | 74,6±17,06 | 62,88±2,3 | |
| MCH ± SD | | | | | | | |
| (pg) | | | | | | | 20-25 |
| P. I | 18,85±4,17 | 22,7±2,26 | 20,1±1,48 | 21,7±0,14 | 24,6±4,8 | 18,95±1,2 | |
| P. II | 20,13±2,84 | 20,7±0,93 | 20,13±1,2 | 21,7±1,24 | 28,45±4,42 | 19,2±0,38 | |
| P. III | 21,25±1,96 | 20,9±0,97 | 20,4±0,92 | 20,8±0,68 | 31,15±6,4 | 19,4±0,91 | |
| MCHC ± SD | | | | | | | |
| (g/dL) | | | | | | | 32-36 |
| P. I | 37,2±2,26 | 35,35±2,3 | 34,8±6,08 | 34,3±0,28 | 39,25±3,32 | 28,1±0,84 | |
| P. II | 36,3±3,68 | 32,3±2,04 | 33,8±3,13 | 33,65±4,9 | 34,8±5,77 | 30,25±0,6 | |
| P. III | 38,2±6,11 | 32,5±2,65 | 34,16±3,6 | 32,3±4,45 | 42,95±10,7 | 30,9±0,96 | |

Keterangan : P. I = Perlakuan I; P. II = Perlakuan II; P. III = Perlakuan III; SD = Standar Deviasi; PCV = *Packed Cell Volume*; MCV = *Mean Corpuscular Volume*; MCH = *Mean Corpuscular Hemoglobin*; MCHC = *Mean Corpuscular Hemoglobin Concentration*

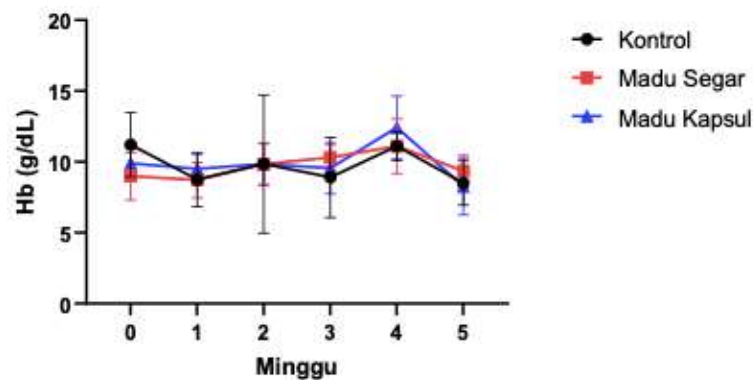
Data tersebut dianalisis dengan sidik ragam pola berjenjang, hasil menunjukkan bahwa pemberian madu trigona segar maupun madu trigona kapsul tidak berbeda nyata ($p > 0,05$) dengan kontrol terhadap eritrosit, hemoglobin, hematokrit, dan indeks eritrosit. Nilai eritrosit, hemoglobin, hematokrit, dan MCV dari awal penelitian berada di bawah kisaran normal.

Widyanti *et al.* (2018) menyatakan hal yang sama dalam penelitiannya, dia menyatakan bahwa sebagian besar anjing penderita dermatitis mengalami anemia.



Gambar 1. Perkembangan jumlah eritrosit anjing penderita dermatitis yang diberi terapi madu trigona

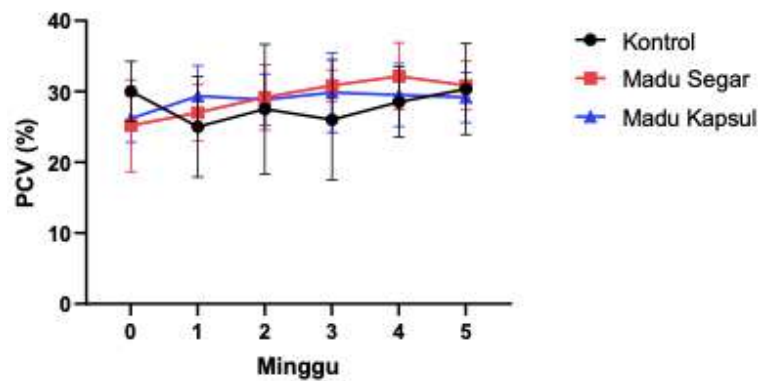
Jumlah eritrosit (Gambar 1) kelompok II dan kelompok III dari awal penelitian telah mempunyai nilai yang rendah dari kisaran nilai normal, hal ini dapat disebabkan oleh kondisi dermatitis (Widyanti *et al.*, 2018), jumlah eritrosit yang rendah mengindikasikan bahwa anjing mengalami eritrositopenia. Eritrositopenia adalah suatu keadaan yang terjadi dalam tubuh hewan dengan jumlah eritrosit menurun atau jumlahnya kurang dari nilai normal. Kondisi ini dapat disebabkan oleh hemoragi, hemolisis, atau penurunan produksi eritrosit (Ettinger *et al.*, 2016). Penurunan jumlah eritrosit dapat terjadi karena stres yang meningkat (Adkins dan Kronfeld, 1982) serta adanya agen infeksi *Staphylococcus sp.* pada kulit yang masuk ke dalam pembuluh darah melalui luka mengakibatkan terjadinya kerusakan sel-sel karena toksin dari bakteri yang membuat proses eritropoiesis terhambat. Anjing yang digunakan dalam penelitian ini adalah anjing-anjing jalanan yang terbiasa hidup mandiri dan bebas, saat penelitian mereka ditempatkan ke dalam kandang, hal itu bisa memicu stres, terutama ketika mereka berdekatan dengan anjing-anjing lain. Hal ini menyebabkan perilaku anjing-anjing liar tersebut menjadi agresif dengan anjing lain dan mencoba menggigit-gigit kandangnya untuk melepaskan diri, sehingga mereka tidak bisa tidur dengan nyaman dan tenang, disamping nafsu makan menurun, ditambah dengan adanya agen infeksi yang menyerang, mengakibatkan adanya hambatan dalam proses eritropoiesis (Weiss *et al.*, 2010).



Gambar 2. Perkembangan kadar hemoglobin anjing penderita dermatitis yang diberi terapi madu trigona

Kandungan hemoglobin konstan sepanjang masa hidup eritrosit dan retikulosit, kecuali ada perubahan struktural yang menyebabkan terjadinya gangguan fungsi dan fragmentasi intraseluler (Suega dan Bakta, 2010). Nilai hemoglobin (Gambar 2) dari masing-masing perlakuan anjing berada dibawah nilai normal dari awal penelitian. Nilai hemoglobin yang rendah dapat mengindikasikan bahwa anjing mengalami anemia. Anemia merupakan suatu kondisi ketika tubuh mengalami kekurangan eritrosit atau rendahnya konsentrasi hemoglobin dalam eritrosit maupun gabungan dari keduanya. Pada pemeriksaan fisik, anjing penderita anemia terlihat lemah atau kurang aktif, warna membran mukosa gusi pucat, ikterus, dan hemoglobinuria (Weiss *et al.*, 2010). Menurut Guyton and Hall (2010), disebutkan bahwa penyebab yang umum anemia antara lain hemoragi, aplasia sumsum tulang, kegagalan pematangan karena defisiensi asam folat atau vitamin B12, defisiensi besi, dan hemolisis.

Dari hasil rata-rata hemoglobin yang rendah dapat diindikasikan bahwa masing-masing perlakuan anjing mengalami anemia defisiensi zat besi (Herawati *et al.*, 2011). Defisiensi zat besi disebabkan oleh pakan yang tidak memenuhi kebutuhan tubuh atau adanya faktor eksternal seperti kehilangan darah kronis. Penyebab kehilangan darah kronis dapat terjadi karena adanya ektoparasit, endoparasit, hematuria, epistaksis, patologi kulit hemoragik, koagulopati, trombositopenia, dan perdarahan gastrointestinal (Ettinger *et al.*, 2016). Menurut Sakina dan Mandial (2013) nilai hemoglobin yang berada di bawah kisaran normal dapat terjadi pada anjing yang menderita *scabies* dan *demodicosis* atau adanya infestasi parasit. Adanya infeksi bakteri juga berperan dalam terjadinya anemia karena bakteri membutuhkan zat besi dalam pertumbuhannya, bakteri menggunakan *heme* sebagai sumber utama zat besi (Widyanti *et al.*, 2018).

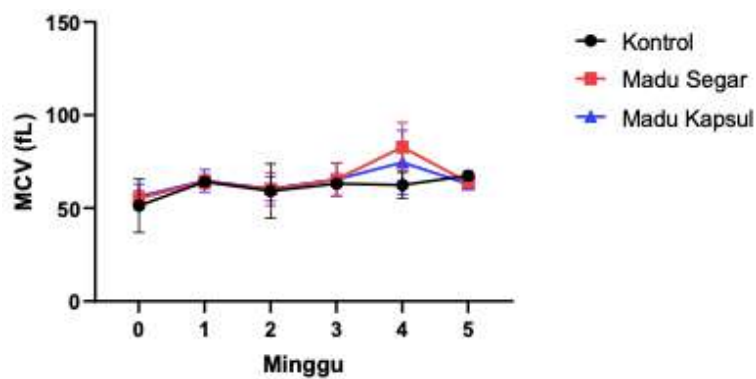


Gambar 3. Perkembangan persentase hematokrit anjing penderita dermatitis yang diberi terapi madu trigona

Hematokrit digunakan sebagai indikator utama dalam menentukan massa eritrosit (Ettinger *et al.*, 2016). Persentase hematokrit sebanding dengan jumlah eritrosit dan kadar hemoglobin, kecuali pada kasus anemia makrositik atau mikrositik (Herawati *et al.*, 2011). Jumlah eritrosit dan kadar hemoglobin pada masing-masing perlakuan anjing berada di bawah kisaran normal, jadi tidak bisa dipungkiri bahwa nilai hematokrit pada masing-masing perlakuan anjing penderita dermatitis dari awal sampai akhir penelitian memiliki nilai hematokrit yang rendah (Gambar 3) dari kisaran normal.

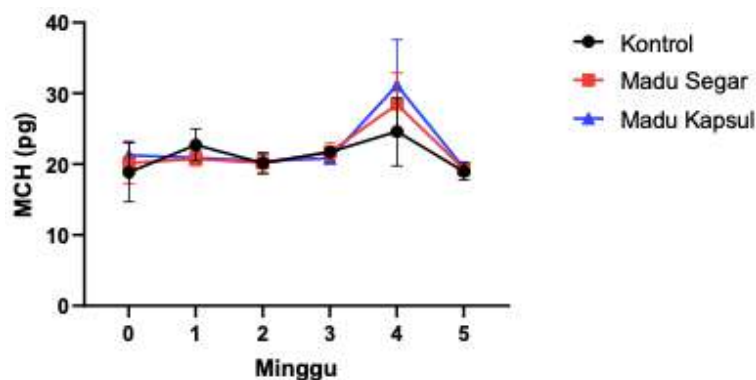
Persentase hematokrit digunakan sebagai pengukur derajat anemia atau polistemia (Barger, 2003). Persentase hematokrit yang di bawah kisaran normal dari masing-masing perlakuan anjing memastikan bahwa semua anjing tersebut mengalami anemia. Persentase hematokrit dipengaruhi oleh waktu, tempat, dan kondisi hewan pada saat pengambilan sampel. Persentase hematokrit yang rendah dapat terjadi pada kasus dermatitis atopik dan pioderma (Mahindra *et al.*, 2020).

Pemeriksaan indeks eritrosit (Gambar 4, 5, 6) digunakan sebagai pemeriksaan penyaring untuk mendiagnosis terjadinya anemia dan mengetahui anemia berdasarkan morfologinya. Pada minggu ke-0 masing-masing perlakuan memiliki nilai MCV (Gambar 4) yang rendah (mikrositik), kondisi ini dapat disebabkan oleh defisiensi zat besi, gangguan sintesis *globin*, *porfirin*, dan *heme* serta gangguan metabolisme besi lainnya (Khaidir, 2007).



Gambar 4. Perkembangan nilai *mean corpuscular volume* anjing penderita dermatitis yang diberi terapi madu trigona

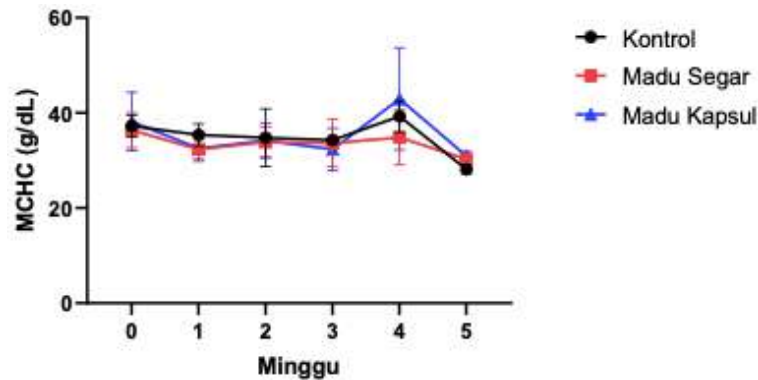
Beigh *et al.* (2013) menyatakan bahwa adanya penurunan zat besi yang signifikan pada anjing penderita dermatitis karena adanya gangguan absorpsi, transportasi, penyimpanan, dan pelepasan seluler. Pada minggu ke-1 sampai minggu ke-3 masing-masing perlakuan memiliki nilai MCV di kisaran normal (normositik), dapat disebabkan oleh kehilangan darah yang parah, meningkatnya volume plasma, penyakit hemolitik, gangguan endokrin, ginjal, dan hati. Namun, pada minggu ke-4 kelompok II dan kelompok III mengalami peningkatan MCV dari nilai normal (makrositik), kondisi ini dapat disebabkan oleh kekurangan vitamin B₁₂, asam folat, gangguan sintesis DNA, atau eritropoiesis yang dipercepat (Khaidir, 2007).



Gambar 5. Perkembangan nilai *mean corpuscular hemoglobin* anjing penderita dermatitis yang diberi terapi madu trigona

Pada minggu ke-0 nilai MCH (Gambar 5) pada kelompok I berada di bawah kisaran normal, pada minggu ke-1 sampai minggu ke-3 semua kelompok mempunyai nilai MCH yang normal, sedangkan pada minggu ke-4 perlakuan II dan III mengalami kenaikan nilai MCH dari batas normal. Secara umum, MCH meningkat dalam keadaan makrositosis dan menurun dalam keadaan mikrositosis dan hipokromik, namun dapat terjadi adanya variasi karena dua faktor,

yaitu ukuran sel dan konsentrasi hemoglobin yang saling mempengaruhi (Mahindra *et al.*, 2020).



Gambar 6. Perkembangan nilai *mean corpuscular hemoglobin concentration* anjing penderita dermatitis yang diberi terapi madu trigona

Untuk nilai MCHC (Gambar 6) pada minggu ke-0 kelompok I dan kelompok III berada di atas kisaran normal (hiperkromik), hal ini dapat terjadi karena volume eritrosit yang rendah mengakibatkan konsentrasi hemoglobin menjadi tinggi pada eritrosit. Pada minggu ke-1 sampai minggu ke-3 semua kelompok anjing mempunyai nilai MCHC dalam kisaran normal (normokromik), namun pada minggu ke-4 kelompok I dan kelompok III kembali lagi mempunyai nilai yang tinggi dan menurun dari kisaran normal pada minggu ke-5 buat semua kelompok anjing. Penurunan nilai MCHC (hipokromik) sering ditemukan pada defisiensi zat besi yang kronis (Weiss *et al.*, 2010).

Pemberian madu trigona pada anjing penderita dermatitis tidak dapat meningkatkan nilai eritrosit, hemoglobin, dan hematokrit ke batas nilai normal. Hasil penelitian ini tidak sejalan dengan penelitian Al-Waili (2003) yang menyatakan bahwa mengonsumsi madu setiap hari dalam jangka waktu dua minggu dapat meningkatkan zat besi serum sebesar 20% dan meningkatkan hemoglobin, eritrosit, dan hematokrit. Penelitian Bachtiar *et al.* (2020) juga menyatakan bahwa madu dapat meningkatkan nilai hemoglobin. Madu mengandung asam amino, vitamin B, vitamin B6, vitamin C, niasin, asam folat, mineral, zat besi, seng dan antioksidan (Meo *et al.*, 2016) yang dapat membantu dalam proses eritropoiesis. Hal tersebut dapat terjadi karena faktor dari perbedaan subjek penelitiannya yaitu antara manusia dengan hewan. Al-Waili (2003) melakukan penelitian kepada manusia yang sehat dan Bachtiar *et al.* (2020) melakukan penelitian kepada wanita hamil yang mengalami anemia tanpa adanya komplikasi dari agen infeksi, sedangkan penelitian ini terhadap anjing yang menderita dermatitis serta faktor perbedaan jenis dan dosis madu yang digunakan dalam masing-masing

penelitian. Dosis yang digunakan terlalu rendah karena komponen antioksidan fenol dan *quercetin* masing-masing terdiri dari 106,0 mg/100 g dan 58,8 mg/100 g dalam madu trigona, sedangkan takaran madu trigona segar dan madu trigona kapsul yang digunakan dalam penelitian masing-masing terdiri dari 5 mL dan 110 mg/kapsul sehingga kadar antioksidan terlalu rendah untuk dapat membantu menghambat agen infeksius dalam tubuh anjing penderita dermatitis.

SIMPULAN

Dapat disimpulkan bahwa pemberian madu trigona segar maupun madu trigona kapsul belum mampu meningkatkan nilai eritrosit, hemoglobin, hematokrit, dan indeks eritrosit pada anjing penderita dermatitis.

SARAN

Disarankan untuk dilakukan penelitian lanjut untuk mendapatkan dosis optimal yang dapat memulihkan kondisi dermatitis serta meningkatkan nilai eritrosit, hemoglobin, hematokrit, dan indeks eritrosit ke batas nilai normal serta pada anjing penderita dermatitis.

UCAPAN TERIMA KASIH

Penulis mengucapkan terima kasih kepada teman-teman yang telah membantu dalam proses dan penyelesaian penelitian ini, serta pihak Balai Besar Veteriner Denpasar yang telah membantu memfasilitasi penelitian ini.

DAFTAR PUSTAKA

- Adkins TO, Kronfeld DS. 1982. Diet of Racing Sled Dogs Affects Erythrocyte Depression by Stress. *The Canadian Veterinary Journal* 23(9): 260-263.
- Al-Waili, NS. 2003. Effects of Daily Consumption of Honey Solution on Hematological Indices and Blood Levels of Minerals and Enzymes in Normal Individuals. *Journal of Medicinal Food* 6(2): 135-140.
- Baby N, Anil KV, Minol V. 2018. Biological and Pharmacological Potentials of Trigona Iridipennis Bee Products: A Review. *World Journal of Pharmaceutical Research* 7(17): 651-663
- Bachtiar AH, Bukhari A, Hadju V. 2020. Efek Pemberian Madu pada Ibu Hamil Anemia terhadap Kadar MDA, 8OHdG dan Hemoglobin. *Quality Jurnal Kesehatan* 14(1): 53-59
- Barger AM. 2003. The Complete Blood Cell Count: A Powerful Diagnostic Tool. *Veterinary Clinics of North America: Small Animal Practice* 33(6): 1207-1222.

- Beigh SA, Soodan JS, Singh R, Raina R. 2013. Plasma Zinc, Iron, Vitamin A and Hematological Parameters in Dogs with Sarcoptic Mange. *Israel Journal of Veterinary Medicine* 68(4): 239-245.
- Ettinger SJ, Edward CF, Etienne C. 2016. *Textbook of Veterinary Internal Medicine: Diseases of the Dog and Cat*. 8th ed. Philadelphia. WB. Saunders Co. Hlm. 383-399.
- Fan YK, Hsu JC, Peh HC, Tsang CL, Cheng SP, Chiu SC, Ju JC. 2002. The Effects of Endurance Training on the Hemogram of the Horse. *Asian-Australasian Journal of Animal Sciences* 15(9): 1348-1353.
- Garedeu A, Schmolz E, Lamprecht I. 2003. The Antimicrobial Activity of Honey of the Stingless Bee *Trigona* spp. *Journal of Apicultural Science* 47(1): 37-48.
- Guyton AC, Hall JE. 2010. *Textbook of Medical Physiology*. 12th edition. Philadelphia. Elsevier. Hlm. 413-421.
- Herawati F, Umar F, Pahlemy H, Andrajati R, Rianti A, Lestari S, Martiniani E, Rusiani D, Budiarti LE, Trisna Y, Hartini S. 2011. Pedoman Interpretasi Data Klinik. Jakarta. Kementerian Kesehatan Republik Indonesia. Hlm. 7-15.
- Khaidir M. 2007. Anemia Defisiensi Besi. *Jurnal Kesehatan Masyarakat* 2(1): 140-145.
- Mahindra AT, Batan IW, Nindhia TS. 2020. Gambaran Hematologi Anjing Peliharaan di Kota Denpasar. *Indonesia Medicus Veterinus* 9(3): 314-324.
- McLoone P, Oluwadun A, Warnock M, Fyfe L. 2016. Honey: A Therapeutic Agent for Disorders of the Skin. *Central Asian Journal of Global Health* 5(1): 241.
- Meo SA, Al-Asiri SA, Mahesar AL, Ansari MJ. 2016. Role of Honey in Modern Medicine. *Saudi Journal of Biological Sciences* 24(5): 975-978.
- Nayik GA, Nanda V. 2016. Application of Response Surface Methodology to Study the Combined Effect of Temperature, Time and pH on Antioxidant Activity of Cherry (*Prunus avium*) Honey. *Polish Journal of Food and Nutrition Sciences* 66(4): 287-293.
- Putrawan BS, Kendran AAS, Sudimartini LM, Suartha IN. 2020. Laporan Kasus: Hemogram Anjing Penderita Dermatitis yang Diobati dengan Krim Herbal Campuran Ekstrak Daun Mimba, Sirsak, dan Pegagan. *Indonesia Medicus Veterinus* 9(2): 249-258.
- Sakina A, Mandial RK. 2013. Haematobiochemical Changes in Canine Scabies. *Online Veterinary Medical Journal* 7(2): 27-30.
- Suega K, Bakta M. 2010. Aplikasi Klinis Retikulosit. *Journal Penyakit Dalam* 11(3): 191-201.
- Syam Y, Usman AN, Natzir R, Rahardjo SP, Hatta M, Sjattar EL, Saleh A, Sa'na M. 2016. Nutrition and pH of Trigona Honey from Masamba, South Sulawesi, Indonesia. *International Journal of Sciences: Basic and Applied Research* 27(1): 32-36.
- Weiss JD, Wellman LM, Wardrop KJ, Teske E, Raskin RE, Moritz A, Modiano JF, Messick JB, Callan BM, Brooks MB, Boudreaux MK. 2010. *Schalm's: Veterinary Hematology* 6th ed. USA. Wiley Blackwell. Hlm. 265-270.
- Widyanti A, Suartha IN, Erawan I, Anggreni L, Sudimartini L. 2018. Hemogram Anjing Penderita Dermatitis Kompleks. *Indonesia Medicus Veterinus* 7(5): 576-587.