

Vet. Sci. Med. J. Januari 2024, Vol. 6 No. 01

ISSN: 2302-6057

VETERINARY SCIENCE AND MEDICINE JOURNAL

JURNAL ILMU DAN KESEHATAN HEWAN



- Pneumonia and Demodicosis in Crossbreed Pomeranian
- Chlamydiasis Accompanied with Scabiosis and Otitis Externa in Cats
- Scabiosis and Toxocariosis in a Local Dog
- Treatment of Babesiosis and Ectoparasitic Infestation in Terrier Crossbreed Dog
- Treatment of Infection of *Ehrlichia* sp. in a Mix Breed Dog
- Analysis of Knowledge and Attitude Against Rabies in Denbantas Village Tabanan
- A Case of Anaplasmosis in Dog
- Enucleation of Bulbus Oculi Prolapsus in Terrier Mix
- Ancylostomiasis and Isosporiasis in Siberian Husky Dog
- Ancylostomyosis with Scabiosis in a 3-Month-Old Cat

 DOAJ

ejournal1.unud.ac.id/index.php/jikh

Veterinary Science and Medicine Journal

Jurnal Ilmu dan Kesehatan Hewan

ISSN: 2302-6057

DOAJ Indexed Journal

Veterinary Science and Medicine Journal (Vet. Sci. Med. J.) is formerly recognized as Jurnal Ilmu dan Kesehatan Hewan (JIKH), which publishes articles in Indonesian or English.

Veterinary Science and Medicine Journal receives an original scientific article draft in veterinary scope or those that connect with the veterinary field. The Magister Program of Veterinary Science- Faculty of Veterinary Medicine, Udayana University, Denpasar, Bali, Indonesia, in collaboration with Buletin Veteriner Udayana, manages the Veterinary Science and Medicine Journal.

Focus and Scope

FOCUS

The journal is focused on Veterinary Medicine and Animal Sciences study with its various developments.

SCOPE

Zoonoses, One Health, Epidemiology, Reproduction, Virology, Bacteriology, Parasitology, Mycology, Internal Medicine, Surgery, Orthopedics, Vaccines, Genetics, Molecular Biology, Physiology, Veterinary Public Health, Nutrition and Dietetics, Feed Science, Meat Science, Animal Welfare, Animal Behavior, Endocrinology and Metabolism, Animal Care, Veterinary Education, Livestock Management and Production, Poultry Science, Horse Science, Cattle Science, Small Ruminants, Pig Science, Aquaculture, Fish Diseases, Fisheries Science and Fish Nutrition, Zoo Animal Management, Zoo Animal Disease Studies, Wildlife Diseases, Conservation Science, and other veterinary aspects.

ARTICLE TYPE:

Original research, Case report, Short communication, and Literature review

EDITORIAL TEAM

Editor in Chief:

Dr. drh. Kadek Karang Agustina, SKH, MP (Udayana University)

Section Editor:

Prof. Dr. Drh. I Made Damriyasa, MS (Udayana University)

Drh. Alipio De Almeida, MS Ph.D (Universidade Nacional Timor Lorosae)

Drh. Filphin A. Amalo, MSc (Nusa Cendana University)

Drh. Risha Catra Pradhany, MSi (Politeknik Pertanian Negeri Pangkejene Kepulauan, Sulawesi)

Dr. Drh. Hamong Suharsono, M.Kes (Udayana University)

Drh. Mas Djoko Rudyanto, MS. (LPPOM MUI Bali)

Journal Information

The journal is scheduled to be published monthly with 10-12 articles.

TABLE OF CONTENT (2024)

Vol. 6 No. 01 (January 2024)

1. Dewi IGAPA, Putriningsih PAS, Erawan IGMK. 2024. Pneumonia and demodicosis in crossbreed pomeranian. Vet. Sci. Med. J. 6(01): 1-11 Doi: <https://doi.org/10.24843/vsmj.2024.v6.i01.p01>
2. Shofi MG, Jayanti PD, Arjentina IPGY. 2024. Chlamydiasis accompanied with scabiosis and otitis externa in cats. Vet. Sci. Med. J. 6(01): 12-21 Doi: <https://doi.org/10.24843/vsmj.2024.v6.i01.p02>
3. Veronica LB, Soma IG, Jayanti PD. 2024. Scabiosis and toxocariosis in a local dog. Vet. Sci. Med. J. 6(01): 22-33 Doi: <https://doi.org/10.24843/vsmj.2024.v6.i01.p03>
4. Bahtiar AS, Jayanti PD, Suartha IN. 2024. Treatment of babesiosis and ectoparasitic infestation in terrier crossbreed dog. Vet. Sci. Med. J. 6(01): 34-42 Doi: <https://doi.org/10.24843/vsmj.2024.v6.i01.p04>
5. Utomo BGR, Suartha IN, Putriningsih PAS. 2024. Treatment of infection of Ehrlichia sp. in a mix breed dog. Vet. Sci. Med. J. 6(01): 43-52 Doi: <https://doi.org/10.24843/vsmj.2024.v6.i01.p05>
6. Dharmaswami IPAB, Agustina KK, Mufa RMD, Sukada IM. 2024. Analysis of knowledge and attitude against rabies in Denbantas village Tabanan. Vet. Sci. Med. J. 6(01): 53-60 Doi: <https://doi.org/10.24843/vsmj.2024.v6.i01.p06>
7. Kusmayani KN, Soma IG, Suartha IN. 2024. A case of anaplasmosis in dog. Vet. Sci. Med. J. 6(01): 61-71 Doi: <https://doi.org/10.24843/vsmj.2024.v6.i01.p07>
8. Distira LAY, Witara IW, Wandia IN. 2024. Enucleation of bulbus oculi prolapsus in terrier mix. Vet. Sci. Med. J. 6(01): 72-80 Doi: <https://doi.org/10.24843/vsmj.2024.v6.i01.p08>
9. Firdaus MW, Putriningsih PAS, Erawan IGMK. 2024. Ancylostomiasis and isosporiasis in siberian husky dog. Vet. Sci. Med. J. 6(01): 81-89 Doi: <https://doi.org/10.24843/vsmj.2024.v6.i01.p09>
10. Riza DA, Widyastuti SK, Jayanti PD. 2024. Ankylostomyosis with scabiosis in a 3-month-old cat. Vet. Sci. Med. J. 6(01): 90-100 Doi: <https://doi.org/10.24843/vsmj.2024.v6.i01.p10>

TREATMENT OF INFECTION OF EHRLICHIA SP. IN A MIX BREED DOG

(Penanganan infeksi *Ehrlichia sp.* pada anjing ras campuran)

Bravanasta Glory Rahmadyasti Utomo^{1*}, I Nyoman Suartha², Putu Ayu Sisyawati Putriningsih²

¹Klini Hewan Sehat, Makarya Binangun C-14, JL. Bratang Binangun, Waru Sidoarjo, Surabaya, Jawa Timur, 61256, Indonesia;

²Laboratorium Ilmu Penyakit Dalam Profesi Dokter Hewan, Fakultas Kedokteran Hewan Universitas Udayana, Jl. PB. Sudirman, Denpasar, Bali, Indonesia, 80234.

*Email: glorybravanasta@gmail.com

How to cite this article: Utomo BGR, Suartha IN, Putriningsih PAS. 2024. Treatment of infection of Ehrlichia sp. in a mix breed dog. Vet. Sci. Med. J. 6(01): 43-52 Doi: <https://doi.org/10.24843/vsmj.2024.v6.i01.p05>

Abstract

Ehrlichiosis is a disease in dogs caused by the bacterium *Ehrlichia sp.* and affects all ages and breeds. *Ehrlichia sp.* is an obligate intracellular bacterium, which means that this bacterium is able to enter into its host cells and its life depends on its host. This article was created to provide information regarding the management of Ehrlichia infection in dogs. The case animal is a mixed breed dog named Cio, 2 years old, female, weighing 11 kg. The dog come with complaints of itching and hair loss. The dog has a history of blood parasites (Ehrlichiosis) a year ago and has already been to the clinic. The blood test results found Ehrlichia sp and the test kit was positive. Based on the anamnesis, and the results of clinical and supporting examinations, the dog was diagnosed with ehrlichiosis with *Rhipicephalus sanguineus* tick infestation. The therapy provided includes symptomatic therapy, causative therapy, and supportive therapy. Diphenhydramine HCl injection 1.1 mL, intramuscularly. The antibiotic doxycycline is given at a dose of 10 mg/kg, once a day for 28 days. Sangobion was given to reduce clinical symptoms, which is anemia and thrombocytopenia. Dog was bathed with a Tick and Flea shampoo which contains insecticides (Pyrethrin and Piperonyl). The evaluation was carried out after the antibiotics were finished, based on the owner's statement, the condition of the case dog was healthy, no longer scratching and falling hair, and the tick infestation had disappeared. It is recommended to eradicate the vector (*Rhipicephalus sanguineus*) in the environment where animals live. This is done to prevent recurrent infections from Ehrlichia.

Keywords: Ehrlichiosis; dogs; parasite; tick; thrombocytopenia

Abstrak

Ehrlichiosis adalah penyakit pada anjing yang disebabkan oleh bakteri *Ehrlichia sp* dan menyerang semua umur dan ras. *Ehrlichia sp.* merupakan bakteri obligat intraseluler yang berarti bakteri ini mampu masuk kedalam sel-sel inangnya serta hidupnya bergantung pada inangnya. Tulisan ini dibuat untuk memberikan informasi mengenai penanganan infeksi *Ehrlichia* pada anjing. Hewan kasus adalah seekor anjing ras campuran bernama Cio, berumur 2 tahun, betina, dengan bobot 11 kg. Anjing datang dengan keluhan gatal dan mengalami kerontokan. Anjing memiliki riwayat parasit darah (*Ehrlichiosis*) setahun yang lalu dan sudah pernah berobat ke klinik. Hasil pemeriksaan ulas darah ditemukan *Ehrlichia sp* dan *test kit* positif. Berdasarkan anamnesis, dan hasil pemeriksaan klinis serta penunjang, anjing didagnosis *ehrlichiosis* dengan infestasi caplak *Rhipicephalus sanguineus*. Terapi yang diberikan meliputi terapi simptomatif, terapi kausatif, dan terapi suportif. Injeksi Diphenhydramine HCl 1,1 mL, secara intramuskular. Diberikan antibiotik doksisisiklin dengan dosis 10mg/kg BB, sehari sekali selama 28 hari. Diberikan sangobion untuk mengurangi gejala klinis yaitu anemia dan trombositopenia. Anjing dimandikan dengan shampoo anti parasit *Tick and Flea* yang mengandung insektisida (*Pyrethrin* dan *Piperonyl*). Evaluasi dilakukan setelah antibiotik selesai diberikan, berdasarkan keterangan pemilik, kondisi anjing kasus sudah sehat, tidak lagi menggaruk dan rontok,

serta infestasi caplak sudah hilang. Disarankan untuk membasmi vektor (*Rhipicephalus sanguineus*) pada lingkungan tempat tinggal hewan. Hal ini dilakukan untuk mencegah terjadinya infeksi berulang dari *Ehrlichia*.

Kata kunci: Anjing; caplak; ehrlichiosis; trombositopenia; parasit

PENDAHULUAN

Anjing adalah salah satu hewan yang sering berinteraksi dengan manusia, yang umumnya dijadikan sebagai hewan peliharaan. Dikenal dengan julukan *man's best friend*, anjing memiliki sifat yang setia juga kecerdasan sehingga selain sebagai hewan peliharaan, anjing dapat dijadikan hewan penjaga, hewan terapi, dan hewan pekerja. Menurut Alfi *et al.* (2015), di Indonesia, beberapa anjing dipelihara dengan tujuan dijadikan sebagai anjing pemburu, anjing penjaga ladang maupun rumah. Selain memberikan kesenangan untuk tuannya, anjing juga memiliki banyak manfaat lain, karena alasan inilah semakin banyak masyarakat yang mempertimbangkan untuk memelihara anjing. Karena itu, sangat penting untuk menjaga dan memperhatikan kesehatan dari anjing (Conlan *et al.*, 2011).

Masalah kesehatan yang paling umum pada anjing adalah penyakit akibat infeksi bakteri, virus, dan parasit yang ditularkan melalui gigitan Artropoda (Irwan, 2017). Banyak penyakit yang disebabkan oleh agen infeksi seperti bakteri, virus, maupun parasit yang penularannya terjadi karena adanya vektor atau agen pembawa. Vektor dapat didefinisikan sebagai organisme yang mentransmisikan patogen atau organisme penyebab penyakit dari *reservoir* ke inang (Mackenzie dan Jeggo, 2013). Pada anjing, agen pembawa yang umum ditemukan adalah caplak, pinjal, dan nyamuk (Nguyen *et al.*, 2021). Salah satu penyakit yang disebabkan oleh gigitan caplak adalah *Ehrlichiosis* yang disebabkan oleh bakteri *Ehrlichia sp.*

Bakteri ini masuk melalui gigitan caplak yang mengandung *Ehrlichia sp.*, dimana bakteri akan keluar bersamaan dengan saliva caplak saat menggigit dan menghisap darah anjing sehingga masuk

kedalam tubuh anjing. Melalui pembuluh darah, *Ehrlichia sp.* masuk ke dalam tubuh anjing dan menuju ke leukosit, menginfeksi sel mononuklear fagositik dan dijadikan sebagai sel inang (Rikhisa, 2010). *Ehrlichia sp.* masuk melalui endosome dan bereplikasi dalam vakuola membran leukosit. Dinding bakteri ini dilapisi peptidoglikan dan lipopolisakarida yang membuat sistem imun inang sulit untuk melawan patogenitas bakteri. Siklus hidup *Ehrlichia sp.* dalam sel inang terjadi dalam tiga tahap, yaitu *elementary bodies*, *initial bodies*, dan berkembang menjadi *morulae*. Morula *Ehrlichia sp.* akan berkembang biak secara biner atau *multiple*, kemudian meninggalkan sel inang dengan cara *exocytosis* dan menginfeksi sel inang baru kemudian ke lainnya (Dubie *et al.*, 2014).

Ehrlichia termasuk dalam genus bakteri *Rickettsiales* yang ditularkan ke vertebrata melalui vektor yaitu caplak. Pada anjing, spesies *Ehrlichia* yang paling umum adalah *E. canis*, tetapi *strain* organisme lain kadang-kadang ditemukan seperti *E. platys*, *E. ewingii*, dan *E. chaffensis*. Semua spesies ini tersebar di seluruh dunia dengan pola sebaran penyakit berdasarkan kondisi lingkungan dan iklim tropis dan subtropis. Menurut (Procajlo *et al.*, 2011), *Ehrlichiosis* dapat terjadi pada anjing dari semua umur, dan semua jenis ras anjing, karena itu penting untuk melakukan deteksi sedini mungkin sehingga penanganannya tepat dan kesembuhan dapat dicapai.

MATERI DAN METODE

Sinyalemen

Hewan kasus merupakan seekor anjing betina dengan ras campuran bernama Cio, berwarna hitam dan putih, berusia 2 tahun dengan berat badan 11 kg.

Anamnesis

Berdasarkan keterangan dari pemilik, anjing pernah rutin mendapatkan vaksinasi dan obat cacing. Pemilik melaporkan anjing pernah terinfeksi *Ehrlichia* sp. sekitar satu tahun yang lalu dan mengalami gejala kejang. Saat itu, anjing dibawa ke klinik hewan untuk dilakukan pemeriksaan ulas darah dan positif terdapat *Ehrlichia* sp. Hewan diberikan pengobatan dan kondisi membaik, namun tidak dilakukan pemeriksaan kembali untuk mengevaluasi. Anjing tidak pernah lagi mengalami kejang. Anjing dipelihara dengan dua ekor anjing lainnya, dilaporkan kedua anjing lainnya memiliki infestasi caplak *Rhipicephalus sanguineus*. Anjing dilaporkan tertular caplak walaupun sudah dipisahkan, karena itu pemilik rutin memberikan Fluralaner (Bravecto®), dan terakhir diberikan pada bulan Januari 2023. Anjing sempat hilang (keluar dari rumah) selama satu minggu, dan setelah kembalipulang, ditemukan sedikit caplak *Rhipicephalus sanguineus*. Anjing terlihat beberapa kali menggaruk bagian punggungnya. Anjing datang ke Laboratorium Ilmu Penyakit Dalam Veteriner, Fakultas Kedokteran Hewan, Universitas Udayana, karena mengalami kerontokan dan evaluasi lanjutan karena ditemukan caplak.

HASIL DAN PEMBAHASAN

Pemeriksaan Klinis

Berdasarkan hasil pemeriksaan klinis diperoleh data berupasu tubuh 38,2°C, frekuensi denyut jantung 128 kali/menit, frekuensi pulsus 128 kali/menit, frekuensi pernapasan 35 kali/menit, *Capillary Refill Time* (CRT) kurang dari 2 detik. Hasil pemeriksaan fisik, ditemukan abnormalitas pada kulitnya yaitu ditemukan sedikit caplak *Rhipicephalus sanguineus*, terdapat *crusta* atau kerak, dan luka-luka kecil bekas gigitan caplak. Caplak ditemukan dibagian punggung depan dan sedikit pada bagian *Axilla dextra*. Pemeriksaan terhadap kelima mukosa, mukosa mulut tampak pucat dan keempat lainnya tampak normal (basah,

licin-mengkilat, dan berwarna merah muda). Pemeriksaan pada bagian tubuh lainnya yang diduga terdapat caplak dilakukan di bagian dalam telinga dan pada sela-sela jari, namun tidak ditemukan agen.

Pemeriksaan Penunjang Pemeriksaan Hematologi Rutin

Pemeriksaan hematologi rutin ini dilakukan untuk menegakkan diagnosa serta untuk mengetahui kondisi anjing kasus. Pemeriksaan hematologi darah dilakukan dengan mengambil sampel darah anjing melalui vena *Cephalica Antibrachii Anterior*. Pengambilan darah menggunakan *sputit* 3 ml, kapas alkohol, dan darah ditampung dengan tabung vakum EDTA, setelah itu sampel darah dibawa ke Praktik Dokter Hewan Bersama (PDHB) drh. Ari Sapto Nugroho, untuk dilakukan pemeriksaan hematologi. Pemeriksaan ini menggunakan mesin “3-Part Auto Hematology Analyzey” CC-3200 (Licare®).

Hasil pemeriksaan menunjukkan anjing kasus mengalami leukopenia (sel darah putih (WBC) menurun), anemia mikrositik hipokromik (Hemoglobin (HGB), *Mean Corpuscular Volume* (MCV), dan *Mean Corpuscular Haemoglobine* (MCHC) menurun) dan trombositopenia (platelet (PLT) menurun).

Pemeriksaan Ulas Darah

Pemeriksaan ulas darah dilakukan sebagai parameter awal untuk mendasari pemeriksaan lainnya. Pemeriksaan ulas darah merupakan prosedur yang mudah, sederhana, dan terjangkau (Akbari *et al.*, 2018), yang mampu menjadi penegak diagnosa. Sampel darah diambil dari vena *Cephalica Antibrachii Anterior* dengan menggunakan *tuberculine*. Setelah itu darah diteteskan diatas gelas objek sebanyak satu tetes, kemudian tempelkan sisi lebar dari gelas objek lainnya dengan sudut 30° - 45°, tunggu hingga darah menyebar diseluruh sisi. Gelas objek kedua kemudian didorong ke sisi gelas objek lainnya hingga darah membentuk lapisan tipis diatas gelas objek. Preparat ulas darah dibuat sebanyak 3-4

buah sebagai cadangan apabila terdapat kerusakan pada preparat. Hasil ulas darah kemudian diwarnai dengan pewarnaan Giemsa, dan diamati dibawah mikroskop cahayadengan perbesaran 400x. Pada hasil pemeriksaan ulas darah anjing kasus, ditemukan inklusi intrasitoplasmik yang disebut morula. Adanya morula (inklusi intrasitoplasmik) menjadi indikasi hewan terinfeksi parasite darah dalam leukosit dan dapat menjadi peneguh diagnosis (Erawan *et al.*, 2018). Ferreira *et al.*, (2007), menjelaskan morula muncul sebagai bitnik biru tua atau ungu ditengah sel darah putih, pada monosit *E. canis*, *E. chaffeensis*, dan *E. muris*, pada neutrofil *E. ewingii*, serta pada platelet yaitu *E. platys* (Harrus dan Waner, 2011).

Pemeriksaan Test Kit

Pemeriksaan serologi dilakukan dengan menggunakan *rapid test kit* atau tes cepat (*Ehrlichiosis* dan *Anaplasmosis*, PetX®) untuk menegakan diagnosis. Sampel darah diambil dengan *tuberculine* dan ditampungdalam tabung EDTA. Ambil sedikit sampel dan diteteskan pada lubang test kit, kemudian ditambahkan sebanyak tiga tetes pengencer kedalam lubang sampel. Tunggu selama 10 menit, jika hasil positif maka akan terlihat garis merah pada huruf T (sampel), jika hasil negatif maka tidak akan muncul garis merah pada huruf T.

Hasil pemeriksaan *test kit* ini menunjukkan anjing kasus positif memiliki antibodi *Ehrlichia sp.*, dan anjing kasus tidak memiliki (negatif) antibodi *Anaplasma sp.* Hal ini ditunjukkan dengan munculnya garis merah di bagian huruf T (sampel), pada bar *Ehrlichiosis*.

Diagnosis dan Prognosis

Berdasarkan dari anamnesa, pemeriksaan fisik dan pemeriksaan penunjang yang sudah, anjing kasus didiagnosa *Ehrlichiosis*. Adanya deteksi dini dan agen pembawa yang tidak banyak, maka prognosis yang didapatkan adalah fausta.

Terapi

Terapi yang diberikan terhadap anjing kasus Cio merupakan terapi kausatif diberikan antibiotik Doksisisiklin (Doxycycline, PT. Yarindo Farmatama, Serang, Indonesia) dengan dosis 10 mg/kg BB yang diberikan sehari sekali selama 28 hari secara peroral. Juga diberikan injeksi Diphenhydramine HCl 1 mL secara intramuskular. Terapi suportif untuk menangani anemia dengan diberikan suplemen yang mengandung zat besi, Sangobion (Sangobion, Merck Indonesia, Indonesia) satu tablet perhari secara peroral selama 10 hari. Anjing dimandikan dengan *shampoo* anti parasit *Tick and Flea Shampoo* (Raid-All®). Hasil dari terapi dan pengobatan yang dilakukan dievaluasi setelah obatantibiotik habis atau 28 hari kemudian. Setelah 28 hari, kerontokan pada rambutanjing berkurang, anjing tidak lagi menggaruk, dan caplak sudah hilang sepenuhnya.

Pembahasan

Berdasarkan anamnesis, anjing kasus mengalami infestasi caplak yangringan.Tingkat pruritus relatif rendah yaitu 2/10. Infestasicaplak ini terjadi setelah anjing kasus sempat tidak pulang ke rumah (kabur) selama satu minggu. Diduga anjing tertular caplak dari lingkungan luar selama anjing tidak pulang. Caplak ini dapat ditemukan pada anjing yang tinggal di daerah perkotaan dan pedesaan, sangat beradaptasi untuk hidup di tempat tinggal manusia dan aktif sepanjangtahun tidak hanya di daerah tropis dan subtropis, tetapi juga di beberapa zona beriklim sedang (Dantas-Torres, 2010). Hasil penelitian yang dilakukan Hadi *et al.* (2016) mengenai prevalensi caplak dan penyakit yang dibawa pada anjing lokal Indonesia di Bogor, menyebutkan bahwa larva dari caplak tidak hanya ditemukan pada kandang anjing tetapi juga di lapangan rumput, dimana tempat tersebut dapat menjadi sumber penularan caplak pada anjing. Caplak *Rhipichepalus Sanguineus* dapat berkembang pada daerah tropis dan subtropis seperti Indonesia (Kjemtrup dan

Conra, 2006). Caplak ini memiliki ciri-ciri berwarna coklatkemerahan dengan kulit yang keras dan terdapat 4 pasang kaki, serta ukuran 3 sampai 5 mm. Caplak ini sering ditemukan pada area kepala, leher, telinga dan kaki anjing (Gunandini, 2006).

Canine ehrlichiosis adalah penyakit *rickettsial* yang ditularkan melalui caplak, juga dikenal sebagai pansitopenia anjing tropis atau *rickettsiosis* anjing yang menginfeksi leukosit (Bhardwaj *et al.*, 2013). Anjing kasus setelah hilang seminggu terinfeksi caplak, walaupun hanya sedikit, hal ini dapat menjadi jalur penularan dari *Ehrlichia sp.* Hal ini mungkin juga terjadi karena anjing kasus sebelumnya memiliki riwayat penyakit dari jenis yang sama yaitu dari bakteri *ehrlichia sp.* Infeksi berulang sangat sering terjadi, hal ini sejalan dengan pernyataan (Neer *et al.*, 2002), bahwa tidak ada kekebalan yang terjadi setelah infeksi *E. canis* atau *E. chaffeensis*, dan anjing yang diperkenalkan kembali ke lingkungan yang terinfeksi caplak dapat terinfeksi kembali. Anjing dapat terinfeksi ulang dengan *Ehrlichia sp.* setelah pengobatan yang efektif sebelumnya, dan pemulihan tidak selalu sama dengan kekebalan permanen (Breitschwerdt *et al.*, 1998).

Pemeriksaan penunjang yang sudah dilakukan meliputi *Complete Blood Count* (CBC), ulas darah dan *test kit*. Hasil hematologi rutin, anjing kasus mengalami leukopenia, anemia normokromik normositik, dan trombositopenia. Pemeriksaan darah pada anjing dengan *ehrlichiosis*, sering mendapatkan hasil adanya *bicytopenia* atau *pancytopenia* yaitu trombositopenia, anemia, dan leukopenia (Tsachev *et al.*, 2013). Trombositopenia ditandai dengan menurunnya kadar platelet dalam darah. Menurut Straube (2010), kondisi trombositopenia merupakan kelainan darah yang dapat terjadi pada penyakit *Ehrlichiosis* yang disebabkan oleh semua spesies *Ehrlichia sp.* Infeksi *Ehrlichia sp.* dapat memicu inflamasi dan perdarahan akibat *immune-mediated platelet*

destruction (Erawan *et al.*, 2017). Hal ini sejalan dengan pernyataan Sainz *et al.*, (2015) bahwa faktor penyebab trombositopenia pada kasus *Ehrlichiosis* diduga terjadi karena meningkatnya destruksi trombosit. Morula dan granuloma dari *Ehrlichia sp.* dapat berada di sumsum tulang penderita *Ehrlichiosis*. Hal ini menyebabkan sumsum tulang terhambat untuk menghasilkan megakariosit yang merupakan cikal bakal pembentuk trombosit atau platelet (Pantanowitz, 2002). Maka selain kadar platelet dalam darah rendah, kadar platelet di sumsum tulang yang rendah juga dapat menyebabkan trombositopenia.

Membran mukosa mulut terlihat pucat, hal ini merupakan salah satu tanda dari anemia. Menurut Hasan dan Al-Amery (2020) anjing yang mengalami anemia menunjukkan gejala klinis seperti keputihan pada membran mukosa, kelemahan dan pada anemia kronis mengalami letargi. Anemia mikrositik hipokromik merupakan suatu kondisi dimana ukuran sel darah merah dibawah normal, kadar hemoglobin rendah dan tidak dapat mengangkut oksigen dengan efisiensi yang cukup. Pada hewan dengan anemia, pemeriksaan hematologi rutin menunjukkan penurunan pada jumlah eritrosit, kadar hemoglobin, dan nilai hematokrit (Thrall *et al.*, 2012). Pada pemeriksaan ulas darah ditemukan morula pada neutrofil. *Ehrlichia sp.* utamanya menginfeksi sel darah putih, membentuk agregat intrasitoplasma yang disebut morula (Mylonakis dan Theodorou, 2017). Untuk meneguhkan diagnosis dilakukan tes serologis menggunakan *rapid test kit* yang mampu mendeteksi adanya antibodi dari *Anaplasma sp.* dan *Ehrlichia sp.* Uji serologi merupakan salah satu uji yang dapat digunakan untuk memastikan diagnosis *Ehrlichiosis* pada anjing (Nakaghi *et al.*, 2008). Hasil pemeriksaan menunjukkan bahwa anjing kasus terdeteksi antibodi *Ehrlichia sp.* dalam darahnya.

Terapi yang diberikan merupakan

terapi kausatif, simptomatif, serta terapi suportif. Diberikan Doksisisiklin dengan dosis (10 mg/kgBB) satu kali sehari selama 28 hari. Diberikan injeksi antihistamin dengan Diphenhydramine HCl 1,1 mL secara intramuscular. Berdasarkan pernyataan Papich (2011), Doksisisiklin termasuk kedalam antibiotik golongan *oxytetracycline* yang berkerja dengan cara menghambat sistensi protein bakteri yang melekat pada ribosom 30s. Doksisisiklin memiliki aktivitas lipofilik yang tinggi sehingga mampu melewati lapisan ganda protein bakteri. Erawan *et al.* (2017) menyatakan bahwa anjing penderita *Ehrlichiosis* setelah diberikan terapi Doksisisiklin selama lima hari menunjukkan kondisimembaik yangditandaidengan anjing kembaliaktif, lincah, dan nafsu makan normal. Sedangkan terapisuportif diberikan Sangobion satu tablet sehari secara peroral selama 10 hari untuk membantu mengatasi anemia. Sangobion memiliki kandungan zat besi, asam folat, dan vitamin B12 yang memiliki fungsi dalam pembentukan darah sampai gejala anemia yang di alami hewan kasus menghilang (Putra *et al.*, 2019).

Pemberian antibiotik Doksisisiklin untuk penanganan *Ehrlichiosis* pada anjing ini sebelumnya pernah dilaporkan oleh beberapa sumber. Menurut Maheshwarappa *et al.* (2020), pemberian Doksisisiklin dengan dosis 10 mg/kg BB selama 28 hari menunjukkan peningkatan kondisi anjing dengan *Ehrlichiosis*. Sebagian besar anjing pulih dari fase akut dan subklinis saat diobati dengan doksisisiklin atau tetrasiklin lain dalam dosis yang sesuai untuk jangka waktu yang memadai (Gahalot *et al.*, 2017), tetapi banyak dokter sekarang menggunakan doksisisiklin untuk mengobati *Ehrlichiosis* pada anjing karena penetrasi yang lebih baik dan konsentrasi obat yang lebih tinggi ke dalam sel (Ramakant *et al.*, 2020).

Terapi kausatif dilakukan untuk menghilangkan vektor dari *Ehrlichiosis* yaitu caplak *Rhipicephalus sanguineus*, dengan diberikan Ivermectin. Penelitian

yang dilakukan Becker *et al.* (2019), menunjukkan bahwa tingkat resistensi caplak *Rhipicephalus sanguineus* terhadap Ivermectin relatif rendah dibandingkan dengan Deltamethrin dan Fipronil. Pemberian terapi suportif untuk mengatasi gejala klinis yang timbul dalam hal ini adalah anemia dan Trombositopenia. Menurut Ramakant *et al.* (2020), perawatan suportif harus diberikan kepada hewan yang menunjukkan tanda-tanda klinis, terapi cairan secara subkutan atau intravena diberikan kepada hewan yang mengalami dehidrasi, dan anjing yang mengalami anemia berat mungkin memerlukan hematinik atau transfusi darah. Barman *et al.* (2014), melaporkan anjing dengan *Ehrlichiosis* diberikan terapi suportif untuk mengatasi anemia dengan diberikan Vitamin B complex. Beberapa kandungan dalam Vitamin B Complex seperti asam folat, vitamin B6, dan vitamin B12, juga terdapat dalam Sangobion yang diberikan dalam kasus ini. Evaluasi dilakukan setelah obat habis atau 28 hari kemudian. Menurut laporan dari pemilik, kondisi anjing aktif dan lincah, infestasi caplak sudah sembuh dan anjing tidak lagi menggaruk.

SIMPULAN DAN SARAN

Simpulan

Anjing kasus Bernama Cio datang dengan gejala klinis gatal dan mengalami kerontokan rambut. Anjing kasus memiliki Riwayat parasit darah (*Ehrlichiosis*) satu tahun yang lalu. Anjing sempat hilang satu minggu sebelumakhirnya dibawa ke klinik. Dari anamnesa, pemeriksaan klinis, dan pemeriksaan penunjang anjing kasus didiagnosis dengan *Ehrlichiosis* dengan infestasi caplak *Rhipicephalus Sanguineus*. Pengobatan diberikan secara kausatif, simptomatif, dan suportif, berupa injeksi Diphenhydramine HCl, pemberian antibiotik doksisisiklin, dan diberikan sangobion untuk mengkondisikan hewan. Pemberian shampoo *tick and flea* dilakukan untuk menghilangkan infestasi caplak. Evaluasi dilakukan setelah 28 hari, dan berdasarkan keterangan pemilik, infestasi

caplak sudah sembuh, dan anjing dalam keadaan sehat.

Saran

Penting untuk menghindari terulangnya infeksi *Ehrlichia* pada anjing. maka disarankan untuk membasmi caplak (vektor) dari lingkungan dengan desinfektan, memperhatikan manajemen pemeliharaan hewan yang baik dan sehat, serta pemberian pengobatan yang teratur, menjaga lingkungan bebas dari kutu juga diperlukan. Manajemen pemeliharaan anjing harus diperhatikan agar kondisi anjing tetap sehat.

UCAPAN TERIMAKASIH

Penulis mengucapkan terima kasih kepada seluruh staf pengampu koasistensi Laboratorium Ilmu Penyakit Dalam Veteriner Universitas Udayana yang telah memfasilitasi, membimbing, dan membantu penanganan anjing kasus, serta teman-teman kelompok koasistensi 21M yang telah mendukung dan membantu dalam penyelesaian laporan kasus ini.

DAFTAR PUSTAKA

- Akbari RA, Tiuria R, Wardhana AH, Savitri DH. 2018. Deteksi parasit darah pada sapi perah berdasarkan analisis Pcr Duplex. *Acta Veterinaria Indonesiana*, 6(2): 48-55.
- Alfi N, Ferasyi TR, Rahmi E, Adam M, Nasution I, Ismail I. 2015. Prevalensi perubahan perilaku anjing lokal (*Canis Familiaris*) jantan yang dikandangkan dengan prinsip kesejahteraan hewan selama 60 hari. *Jurnal Medika Veterinaria*, 9(2): 1-5.
- Barman D, Baishya BC, Sarma D, Phukan A, Dutta TC. 2014. A case report of canine ehrlichia infection in a labrador dog and its therapeutic management. *Bangladesh Journal of Veterinary Medicine*. 12(2): 237-239.
- Becker S, Webster A, Doyle RL, Martins JR, Reck J, Klafke GM. 2019. Resistance to deltamethrin, fipronil and Ivermectin in the brown dog tick, *Rhipicephalus sanguineus sensu stricto*, Latreille (Acari: Ixodidae). *Ticks Tick-Borne Diseases*. 10(5): 1046-1050.
- Bhardwaj RK, Gupta P, Khajuria A, Singh H, Singh R. 2013. Concurrent infection of canine granulocytic ehrlichiosis and hepatozoonosis with joint affection in a dog. *Indian Vet. J.* 90: 84–86.
- Breitschwerdt EB, Hegarty BC, Hancock SI. 1998. Doxycycline hyclate treatment of experimental canine ehrlichiosis followed by challenge inoculation with two ehrlichia canis strains. *Antimicrobial Agents Chemotherapy*. 42(2): 362-368.
- Conlan JV, Sripa B, Attwood S, Newton PN. 2011. A review of parasitic zoonoses in a changing Southeast Asia. *Veterinary Parasitology*. 182(1): 22-40.
- Dantas-Torres F. 2010. Biology and ecology of the brown dog tick, *Rhipicephalus sanguineus*. *Parasites & Vectors*. 3(1): 1-11.
- Dubie T, Mohammed Y, Terefe G, Muktar Y, Tesfaye J. 2014. An insight on canine ehrlichiosis with emphasis on its epidemiology and pathogenesis importance. *Glob. Sci. Res. J.* 2(4): 59-67.
- Erawan IGMK, Sumardika IW, Pelayun IGAGP, Ardana IBK. 2017. Laporan kasus: ehrlichiosis pada anjing Kintamani Bali. *Indonesia Medicus Veterinus*. 6(1): 68- 74.
- Erawan IGMK, Duarsa BSA, Suartha IN. 2018. Laporan kasus: anaplasmosis pada anjing pomeranian. *Indonesia Medicus Veterinus*. 7(6): 737-742.
- Ferreira RF, de Mello Figueiredo Cerqueira A, Pereira AM, Guimarães CM, de Sá AG, da Silva Abreu F, Almosny NP. 2007. Anaplasma platys diagnosis in dogs: comparison between morphological and molecular tests. *International Journal of Applied Research in Veterinary Medicine*. 5(3): 113.

- Gahalot SC, Meena DS, Singh R, Singh YP, Mali MM, Bargurjar J, Meena S. 2017. Therapeutic management of canine ehrlichiosis in a german shepherd bitch: a case report. *Res. J. Vet. Pract.*, 5(4): 37-39.
- Gunandini DJ. 2006. Caplak atau sengkent dalam hama permukiman Indonesia: pengenalan, biologi dan pengendalian. Bogor (ID): *Unit Kajian Pengendalian Hama Permukiman*. Pp. 150-157.
- Hadi UK, Soviana S, Pratomo IRC. 2016. Prevalence of ticks and tick-borne diseases in Indonesian dogs. *Journal of Veterinary Science and Technology*, 7(3).
- Harrus S, Waner T. 2011. Diagnosis of canine monocytotropic ehrlichiosis (*Ehrlichia canis*): an overview. *The Veterinary Journal*. 187(3): 292-296.
- Hasan MF, Al-Amery MA. 2020. Evaluation of liver functions in anemic and healthy dogs. *Depression*, 13: 37-1.
- Irwan I. 2017. Epidemiologi penyakit menular. Absolute Media
- Kjemtrup AM, Conrad PA. 2006. A review of the small canine piroplasms from California: *Babesia conradae* in the literature. *Veterinary Parasitology* 138(1- 2): 112-1177.
- Mackenzie JS, Jeggo M. 2013. Reservoirs and vectors of emerging viruses. *Current opinion in virology*, 3(2): 170-179.
- Maheshwarappa YP, Patil SS, Swapna CR, Chandrashekarappa M, Kotresh AM, Pradeep BS. 2020. Therapeutic management of ehrlichiosis in German shepherd dog: a case report. *Int J Curr Microbiol Appl Sci*. 9(3): 2440-2444.
- Mylonakis ME, Theodorou KN. 2017. Canine monocytic ehrlichiosis: an update on diagnosis and treatment. *Acta Veterinaria Beograd*. 67(3): 299-317.
- Nakaghi ACH, Machado RZ, Costa MT, André MR, Baldani CD. 2008. Canine ehrlichiosis: clinical, hematological, serological and molecular aspects. *Ciencia Rural* 38(3): 766-770.
- Neer TM, Breitschwerdt EB, Greene RT, Lappin MR. 2002. Consensus statement on ehrlichial disease of small animals from The Infectious Disease Study Group of The ACVIM. *Journal of Veterinary Internal Medicine*, 16(3): 309-315.
- Nguyen VL, Dantas-Torres F, Otranto D. 2021. Canine and feline vector-borne diseases of zoonotic concern in Southeast Asia. *Current Research in Parasitology & Vector-borne Diseases*, (1): 100001.
- Pantanowitz L. 2002. Mechanisms of thrombocytopenia in tick-borne diseases. *The Internet Journal of Infectious Diseases*. 2(2): 1-6.
- Procajlo A, Skupien EM, Blandowski M, Lew S. 2011. Monocytic ehrlichiosis in dogs. *Polish Journal of Veterinary Sciences*. 14(3): 515-520.
- Papich MG, Digiovanni D, Davidson G. 2011. Doxycycline potency after storage in a compounded formulation for animals. *Journal Of Veterinary Internal Medicine*. (25)3: 741-742.
- Putra WG, Widyastuti SK, Batan IW. 2019. Laporan kasus: anaplasmosis dan ehrlichiosis pada anjing kampung di Denpasar, Bali. *Indonesia Medicus Veterinus* 8(4): 502- 512.
- Ramakant RK, Verma HC, Diwakar RP. 2020. Canine ehrlichiosis: a review. *J Entomol Zool Stud*. 8(2): 1849-1852.
- Rikhisa Y. 2010. Anaplasma phagocytophylum and erlichia chaffeensis: subversive manipulators of host cell. *Nat Rev Microbial*. 8(5): 328-39.
- Sainz A, Roura X, Miro G, Estrada PA, Khon B, Harrus S, Solano GL. 2015. Guedlines for veterinary practitioners on canine ehrlichiosis and anaplasmosis in Europe. *Parasite and Vector*. 8(1): 1-20.
- Straube J. 2010. Canine ehrlichiosis—from acute infection to chronic disease. *CVBD Digest*, (7): 7-8.

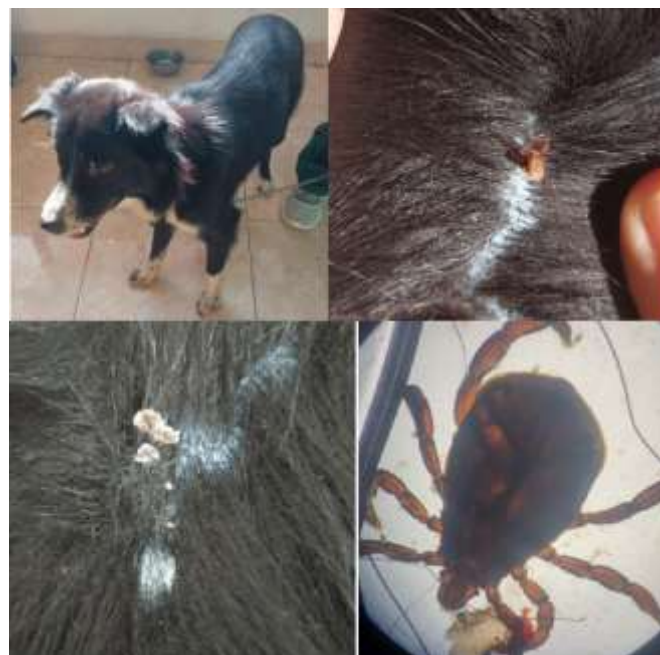
Thrall MA, Weiser G, Allison RW, Campbell TW. 2012. Veterinary hematology and clinical chemistry. 2nd ed. Iowa. Willey-Blackwell. Pp. 75-80.
Tsachev I, Gundasheva D, Kontos C,

Papadogiannakis E, Denev S. 2013. Haematological profiles in canine monocytic ehrlichiosis: a retrospective study of 31 spontaneous cases in Greece. *Revue. Med. Vet.* 164(6): 327-330.

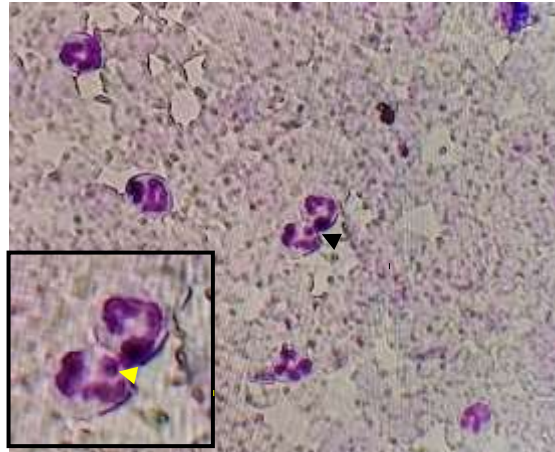
Tabel 1. Hasil pemeriksaan hematologi rutin anjing kasus

Parameter	Hasil	Kisaran Normal*)	Satuan	Keterangan
WBC	4,8	6,0-17,0	10 ⁹ /L	Menurun
Lymph#	1,3	0,8-5,1	10 ⁹ /L	Normal
Mid#	0,4	0,0-1,8	10 ⁹ /L	Normal
Gran#	3,1	4,0-12,6	10 ⁹ /L	Menurun
Lymph%	27,1	12,0-30,0	%	Normal
Mid%	8,7	2,0-9,0	%	Normal
Gran%	64,2	60,0-83,0	%	Normal
RBC	5,76	5,50-8,50	10 ¹² /L	Normal
HGB	106	110-190	g/L	Menurun
HCT	38,7	39,0-56,0	%	Menurun
MCV	67,3	62,0-72,0	fL	Normal
MCH	18,4	20,0-25,0	pg	Menurun
MCHC	273	300-380	g/L	Menurun
RDW-CV	18,9	11,0-15,5	%	Meningkat
RDW-SD	39,7	20,0-80,0	fL	Normal
PLT	51	117-460	10 ⁹ /L	Menurun
MPV	10,6	7,0-12,9	fL	Normal
PCT	0,054	0,100-0,500	%	Menurun

Keterangan: WBC: *White Blood Cell*, HCT: *Hematocrit*, MCV: *Mean Corpuscular Volume*, MCH: *Mean Corpuscular Haemoglobine*, MCHC: *Mean Platelet Volume*, PCT: *Procalcitonin*.
*Nilai referensi oleh Licare CC- 3200 Vet



Gambar 1. Hasil pemeriksaan fisik anjing Cio



Gambar 2. Pemeriksaan ulas darah ditemukan inklusi intrasitoplasmik (Morula) *Ehrlichia sp.* pada neutrofil Giemsa, 400x



Gambar 3. Hasil Test kit Positif Ehrlichiosis