Laporan Kasus

PENATALAKSANAAN SEORANG PENDERITA *HYPERTROPHIC CARDIOMYOPATHY* (HCM)PADA KEHAMILAN

Mirah Sanjiwani, Wayan Wita

Bagian/SMF Kardiologi dan Kedokteran Vaskular FK Unud / RSUP Sanglah Denpasar

PENDAHULUAN

Kardiomiopati didefinisikan sebagai abnormalitas struktural dan fungsional miokardium ventrikel yang tidak dapat dijelaskan oleh *flow limiting* CAD atau *abnormal loading conditions*.[1]Kardiomiopati Hipertropik (HCM) merupakan suatu kondisi penyakit yang ditandai dengan hipertropi ventrikel kiri tanpa kenaikan beban jantung, dengan ruangan ventrikel yang tidak mengalami dilatasi dan hiperdinamik, tanpa adanya penyakit kardiak atau sistemik lain yang dapat menyebabkan derajat hipertropi tersebut, dimana pasien dengan genotip positif bisa saja fenotipnya negatif dan tidak terjadi hipertropi.[2]

Dari studi epidemiologi di Inggris didapatkan prevalensi HCM dengan ekspresi fenotip pada populasi dewasa sebesar 0.2% (1:500) namun banyak individu dengan fenotipe subklinis tidak terdiagnosis.[3]Kebanyakan perempuan dengan *Hypertrophic Cardiomyopathy* (HCM)bersifat asimptomatik bahkan pada saat kehamilan atau muncul simptom pertama kali pada saat persalinan. Komplikasi kardiak yang dapat terjadi selama kehamilan dan persalinan antara lain *sudden cardiac death*, presinkop/sinkop, stroke emboli, aritmia termasuk atrial fibrilasi, gagal jantung progresif, dan angina. Risiko keseluruhan komplikasi penyakit adalah 1-2% per tahun.[4]

Pada beberapa kasus kehamilan dapat ditoleransi dengan baik, namun dapat pula terjadi komplikasi signifikan. Diagnosis HCM pada wanita yang asimptomatik tidak dianggap sebagai kontraindikasi kehamilan karena biasanya dapat mentoleransi beban hemodinamik selama kehamilan.[1,5]

Pengetahuan yang baik mengenai risiko kehamilan dan metode persalinan pada pasien HCM sangat penting dimiliki para dokter untuk penatalaksanaan dan pencegahan di masa depan. Terlebih pada pasien yang telah mengalami komplikasi diperlukan pertimbangan yang bijaksana untuk meminimalisir dan mencegah terjadinya morbiditas dan mortalitas lebih lanjut.

II. ILUSTRASI KASUS

Pasien NLSD, perempuan, 18 tahun, suku Bali, Hindu, dikonsulkan dari triage kebidanan RSUP Sanglah pada tanggal 17 september 2014 dengan keluhan sesak nafas pada saat proses persalinan. Pasien dikonsulkan dengan kehamilan pertama usia kehamilan 32-33 minggu, kehamilan tunggal/hidup, dengan kecurigaan kelainan jantung FC IV, hipertensi dalam kehamilan, partus Kala II, yang direncanakan persalinan pervaginam.

Sesak nafas dikeluhkan memburuk sejak 6 jam SMRS. Keluhan sesak nafas sebenarnya telah dikeluhkan memberat sejak usia kehamilan 6 bulan. Keluhan batuk dan panas badan disangkal. Sesak nafas dirasa membaik dengan posisi setengah duduk, dan semenjak hamil pasien lebih nyaman tidur dengan bantal lebih tinggi untuk mengurangi sesak. Sesak nafas terutama muncul dan memberat dengan aktivitas seperti berjalan lebih dari 200 meter atau berjalan agak menanjak. Bengkak kedua kaki dikeluhkan sejak usia kehamilan 6 bulan. Nyeri dada (-), berdebar (-)

Sejak kelas I SMP pasien sudah mulai mengeluhkan sesak nafas namun muncul hanya pada saat aktifitas seperti berolahraga, berjalan naik tangga di sekolah, dan membaik dengan istirahat. Riwayat sinkop sebelumnya disangkal. Riwayat alergi (-), asma (-), hipertensi (-), DM (-), sakit jantung sebelumnya (-).

Pasien rutin kontrol kehamilan ke BKIA dan tidak pernah dikatakan menderita penyakit apapun. Merokok dan konsumsi alkohol disangkal. Riwayat keluarga memiliki keluhan serupa disangkal, riwayat penyakit jantung pada usia muda di keluarga dekat disangkal, riwayat kematian mendadak di keluarga tidak diketahui, riwayat HT, DM, asma, dan stroke disangkal.

Pada pemeriksaan fisik di triage kebidanan didapatkan pasien dengan keadaan umum sakit berat, tampak sangat sesak, dan kesakitan dalam proses persalinan. Kesadaran baik dengan GCS E4V5M6, tekanan darah 140/90 mmHg, nadi 140 kali per menit regular, respirasi 30 kali per menit, saturasi oksigen 100% dengan oksigen 4 liter per menit via nasal kanul, temperatur axilla 36 derajat celcius, dan VAS 8/10. Pemeriksaan konjungtiva tidak anemis, dan sklera tidak ikterik. JVP meningkat PR + 3 cmH2O. Pada pemeriksaan jantung: inspeksi: iktus kordis tidak tampak; palpasi: iktus kordis ICS V 2 cm lateral dari mid clavicular line sinistra; perkusi: batas jantung sulit dievaluasi; auskultasi: S1 normal, S2 normal, reguler, murmur sulit dievaluasi. Pemeriksaan paru: suara nafas vesikuler pada kedua lapang paru, ronchi +/+ simetris di 1/3 basal paru, wheezing -/-. Pemeriksaan abdomen sesuai status obstetrik: TFU teraba ½ pusat – processus xiphoideus (22 cm), taksiran berat janin 1705 gram, letak punggung kiri, presentasi kepala, kontraksi uterus (+) His 4x/10 menit, lama 35 detik, auskultasi denyut jantung janin 150 x/menit. Ekstremitas bawah: teraba hangat, pitting edema +/+ sampai setinggi pergelangan kaki.

Pemeriksaan elektrokardiografi (EKG) di triage kebidanan menunjukkan irama sinus dengan frekuensi denyut jantung 112 kali per menit, aksis deviasi ke kiri (LAD), gelombang P mitral, PR interval normal, S V2 + R V5 > 35 mm, rasio R/S di V1 kurang dari 1, tidak ada abnormalitas segmen ST dan gelombang T, RSR’ di I, II, avF; wide S (-). Sehingga dari EKG disimpulkan sinus takikardia dengan LAD, LAE serta LVH voltage. Pada saat dikonsulkan, belum dilakukan pemeriksaan ronsen thorax dan belum ada hasil pemeriksaan laboratorium.

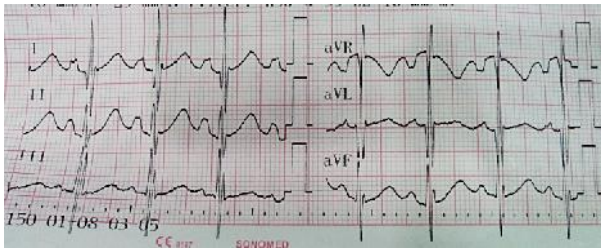

Gambar 1.EKG pasien menunjukkan sinus takikardia, LAD, LAE, dan LVH voltage

Pemeriksaan ekokardiografi bedside dengan hasil: diameter left atrium (LA) 3.18, diameter aorta (Ao) 1.74, rasio LA/Ao 1.83, IVSD 2.41, LVIDd 1.8, LVPWd meningkat 2.41, EF 88.99%, LVOT VTI meningkat 10.84, E/A <1, TAPSE 17 mm, IVC 1.5/0.6 dengan eRAP 3 mmHg (post injeksi furosemid 20 mg iv bolus), Ao V Max 1.2, AV VTI 19.63, katup mitral kesan normal, katup trikuspid kesan normal, katup pulmonal kesan normal, katup aorta *three leaflets*, kalsifikasi (-), AR (-), AVA 0.88 cm2 → severe AS, SV 21.78, CO 2.8. Sehingga dapat disimpulkan dimensi ruang jantung normal; LVH (+) severe, asimetris; fungsi sistolik LV normal EF 88%, fungsi sistolik RV normal TAPSE 17 mm, status volume kesan cukup. *Suggestivehypertrophic obstructive cardiomyopathy* (HOCM), severe AS, EF 88%.

Diagnosis awal pasien adalah ADHF profile B ec susp. HOCM, AS severe, EF 88% dengan G1P0000 32-33 minggu, tunggal/hidup, hipertensi dalam kehamilan, Partus Kala II. Kemudian dilakukan persalinan dengan forcep ekstraksi untuk percepat kala II, dan terapi dari sejawat kebidanan antara lain amoxicillin 500 mg 3x1 tablet, asam mefenamat 500 mg 3x1 tablet, SF 300 mg 2x1 tablet. Terapi dari bagian kardiologi antara lain infus normal saline 8 tetes per menit, oksigen nasal kanul 2-4 liter per menit, furosemide 20 mg iv bolus, bisoprolol 2.5 mg 1x1 tablet, dan rencana dirawat di ruang *intermediate* PJT. Rencana pemeriksaan antara lain ECG ulang, ronsen dada, laboratorium lengkap, AGD dan elektrolit, ekokardiografi*full study*, USG post partum, dan mobilisasi segera. Bayi lahir hidup, jenis kelamin laki-laki, berat lahir 1480 gram dan panjang badan 40 cm.

Hasil pemeriksaan laboratorium antara lain: darah lengkap:WBC 10.7, Hb menurun 11.1 gr/dL, HCT 36.4%, PLT 230; kimia darah: SGOT meningkat 50.6, SGPT 14.5, BUN 8, creatinine serum 0.62, gula darah sewaktu 80; analisa gas darah: natrium 129, kalium 3.5, pH arteri 7.47, pCO2 menurun 29, pO2 menurun 78, BEecf -2.6, HCO3- 21.1, SO2c 96%, TCO2 22. Analisa urine lengkap: pH 7, protein 25 (+), KET negatif, eritrosit (-), leukosit 1-2 per lapang pandang.

Keesokan harinya tanggal 18 September 2014 pasien dipindahkan ke ruang perawatan semi intensif di *intermediate* PJT untuk monitoring dan stabilisasi. Kondisi selama perawatan stabil dan tidak didapatkan keluhan sesak nafas, berdebar, maupun nyeri dada. Nyeri pada bekas jahitan episiotomi (+). Dari pemeriksaan vital sign didapatkan TD 96/54, nadi 93 kali per menit, respirasi 20 kali per menit, cor: S1 normal S2 normal reguler murmur ejeksi sistolik di apeks menjalar ke axilla grade III/VI, suara nafas vesikuler, ronchi minimal ±/± simetris di 1/3 basal paru, tidak ada wheezing. Abdomen: TFU 3 jari bawah pusat, bising usus (+) normal, kontraksi (+) baik. Ekstremitas hangat dan edema ekstremitas bawah minimal simetris. Pasien diberikan terapi infus normal saline 8 tetes per menit, oksigen via nasal kanul 2-4 liter per menit bila perlu, furosemid 20 mg bolus iv @ 12 jam, bisoprolol 2.5 mg tablet @ 24 jam. Terapi dari sejawat kebidanan dilanjutkan. Rencana pemeriksaan yang belum dilakukan adalah ekokardiografi *full study*, menunggu hasil ronsen dada posisi AP, dan pemeriksaan elektrolit setiap 3 hari. Monitoring tanda vital dan keluhan. Cairan masuk per 24 jam sebesar 1800 ml, dan cairan keluar 1500 ml per 24 jam, sehingga *balance* cairan -200 ml per 24 jam.

Hasil pemeriksaan dengan foto ronsen Thorax AP post persalinan menunjukkan CTR 70%, pinggang jantung menghilang, apeks jantung tertanam dan bergeser ke lateral, skoliosis vertebralis (+), cephalisasi (-), infiltrat (-). Jadi dari foto ronsen thorax dapat disimpulkan adanya kardiomegali dan skoliosis.

Gambar 2. Gambaran foto ronsen thorax AP menunjukkan kardiomegali dan skoliosis

Pemeriksaan ekokardiografi *full study* tanggal 25 maret 2014 menunjukkan hasil: diameter Left Atrium (LA) 4.7 cm, diameter Aorta (Ao) 1.6 cm, LA/Ao 2.90, AV Vmax 1.88 m/s, IVSd 3.5 cm, LVIDd 2.5 cm, LVPWd 2.6 cm, EF 84%, PE *mild* di posterior 0.9 cm, katup pulmonal normal, rasio E/A 1.26, *systolic anterior movement* (SAM) (+), katup mitral: MR mild, MR maxPG 18.56 mmHg, MR Vmax 2.15 m/s, EPSS 0.4 cm, TAPSE 1.7 cm, katup trikuspid kesan normal, LVOT VTI 21.6 cm, LVOT diameter 1.4 cm. Sehingga dapat disimpulkan sesuai dengan gambaran HOCM, LA dilatasi severe, LVH severe, AS mild, MR mild, fungsi sistolik LV dan RV normal, fungsi diastolik LV menurun grade II, dan PE *mild* di posterior.

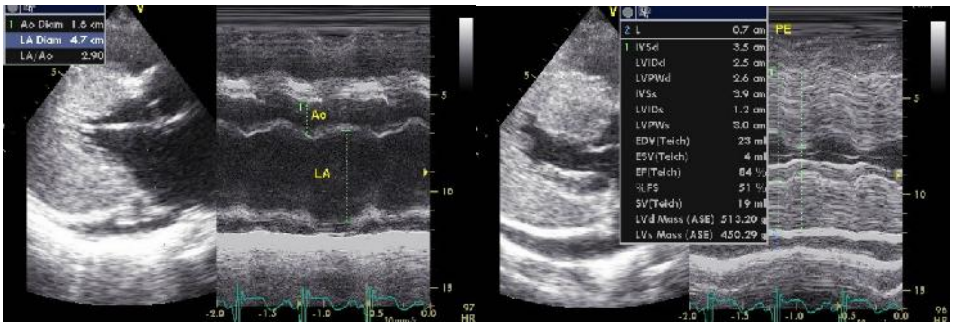

PE MILD DI POSTERIOR
PV NORMAL

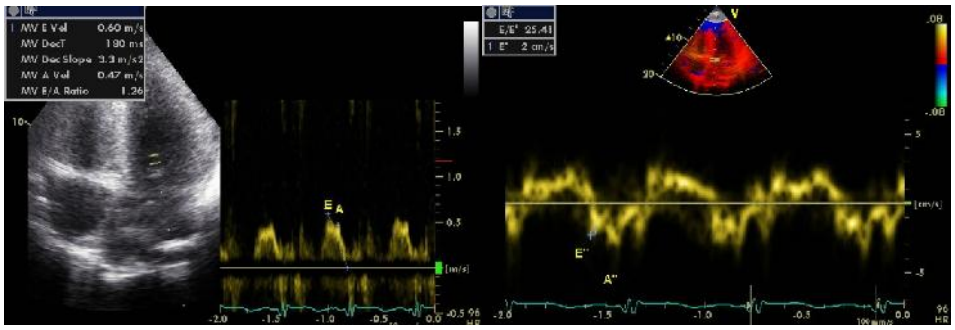
MV E Vel 0.60 m/s
MV DecT 190 ms
MV Dec Slope 3.3 m/s2
MV A Vel 0.47 m/s
MV E/A Ratio 1.26
E/E' 25.41
E' 2 cm/s
E
A
E'
A'

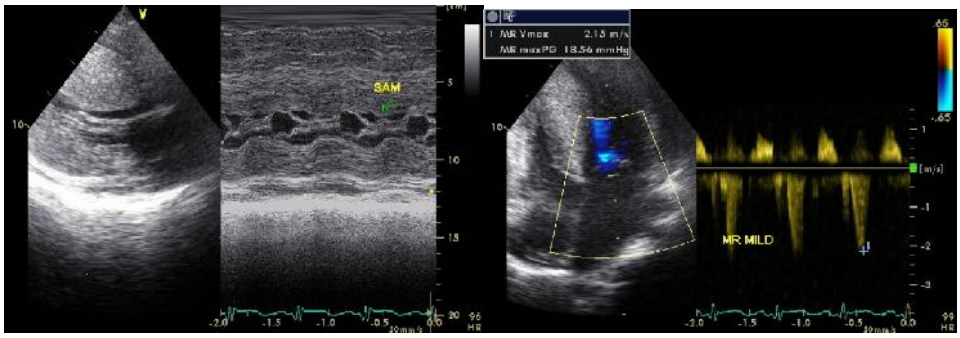
SAM
MR Vmax 2.15 m/s
MR maxPG 18.56 mmHg
MR MILD

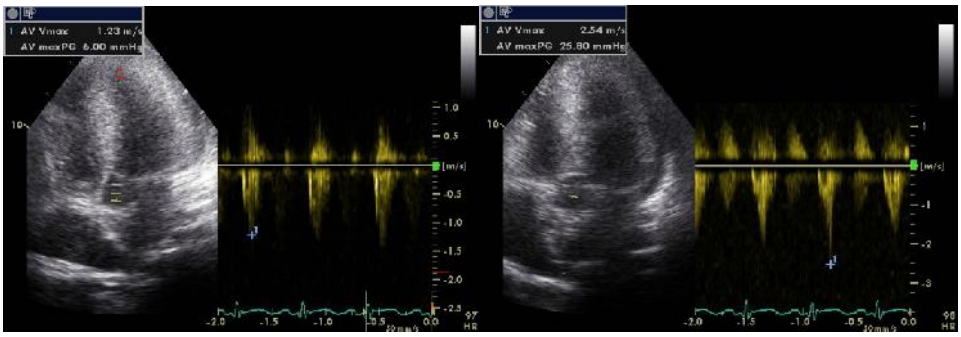
AV Vmax 1.23 m/s
AV maxPG 6.00 mmHg
AV Vmax 2.54 m/s
AV maxPG 25.80 mmHg

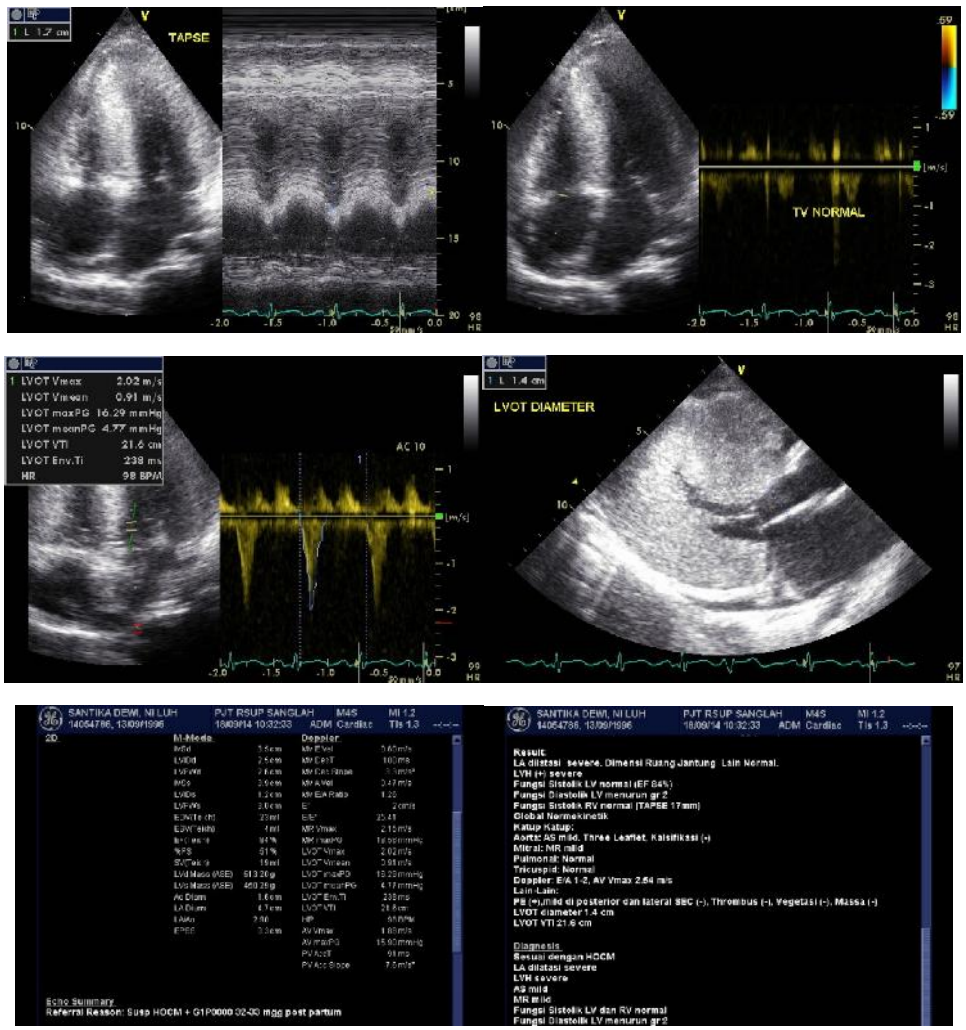

Gambar 3. Ekokardiogram menunjukkan LA dilatasi severe, LVH severe, AS mild, MR mild, fungsi sistolik LV dan RV normal, fungsi diastolik LV menurun grade II

III. PEMBAHASAN

Terdapat 4 tipe kardiomiopati yang diketahui secara luas: hipertropik (HCM), *dilated* (DCM), restriktif (RCM) dan *arrhythmogenic right ventricular* (ARVC).[6]KardiomiopatiHipertropik(HCM)merupakansuatu kondisi penyakit yang ditandai dengan hipertropi ventrikel kiri tanpa kenaikan beban jantung, dengan ruangan ventrikel yang tidak mengalami dilatasidan hiperdinamik, tanpa adanya penyakit kardiak atau sistemik lainyang dapat menyebabkan derajat hipertropi tersebut.[2]HCM asimptomatik bisa muncul pertama kali saat kehamilan.

HCM semakin sering terdiagnosis saat hamil karena bertambah banyaknya penggunaan ekokardiografi 2 dimensi.[5]

HCM pertama diketahui pada akhir tahun 1950, awalnya disebut HOCM, atau *idiopathic hipertropik sub-aortic stenosis* (IHSS), dan juga*muscular sub-aortic stenosis*.[6]WHO merekomendasikan penggunaan istilah HCM karena obstruksi hanya terdapat pada sekitar 25% kasus.[7]Pada kebanyakan kasus kondisi ini diwariskan, sedangkan lainnyabersifat sporadik.HCM ditransmisikan secara autosomal dominan. HCM adalah kelainan genetik jantung yang disebabkan mutasi pada 1 dari 12 gen sarkomerik dan elemen miofilamen yang menyusunnya.[3,5]

Pada kasus ini pasien datang pertama kali pada saat proses persalinan dan pertama kali terdiagnosis menderita HCM. Meskipun keluhan telah dirasakan sejak masih usia sekolah namun pasien belum pernah didiagnosis kelainan jantung sebelumnya. Di keluarga pasien dikatakan tidak ada yang mengalami keluhan serupa atau terdiagnosis kelainan jantung lainnya.

Sesak nafas dan lemas adalah keluhan paling umum. Nyeri dadaakibat tidak cukupnya suplai oksigen miokard. Palpitasi, keringat dingin, pusing atau sinkop dapat muncul dengan/tanpa provokasi.[6]Pada mayoritas pasien HCM tidak didapatkan abnormalitas dari pemeriksaan fisik. Murmur *systolic ejection* di apeks didapatkan pada 30-40% pasien akibat outflow gradients.[6,7,8]Terdapat 3 jalur sebagai komplikasi HCM yaitu *sudden cardiac death*(SCD)akibat takiaritmia ventrikel, gagal jantung yang dapat memburuk dengan cepat, dan atrial fibrillation (AF) baik paroksismal atau kronik.[2,7]Obstruksi LVOT setinggi subaorta disebabkan oleh *sistolik anterior motion* (SAM) daun katup mitral anterior dan kontak mid-sistolik dengan septum ventrikel. Hal ini menimbulkan obstruksi *outflow* mid hingga late sistolik dan regurgitasi mitral secara bersamaan.Disamping itu terjadi pula disfungsi diastolik akibatbeban kontraksi sistolik yang disebabkan oleh obstruksi outflow *tract*; iskemia miokard berat dan infark karena ketidakseimbangan *supply-demand*; disfungsi autonom pada saat uji latih berupa gagalnya tekanan darah sistolik meningkat >20 mmHg atau turunnya tekanan darah sistolik; dan mitral regurgitasi karena distorsi aparatus katup mitral.[2]

Diagnosis klinis HCM secara konvensional ditegakkan dengan ekokardiografi 2D, lebih bagus lagi dengan CMR. Diagnosis morfologis berdasarkan adanya hipertropi nondilatasi LV tanpa adanya penyakit kardiak atau sistemik lainnya (biasanya ≥ 15 mm pada dewasa atau setara relatif terhadap luas permukaan tubuh pada anak-anak).Tidak ada perubahan ECG spesifik namun abnormalitas yang sering adalahLAE, RAE, LVH, gelombang Q patologis (di lead inferolateral) dangelombang T negatif *giant*di mid-precordial leads (daerah apikal); WPW dapat merupakan *phenocopies* HCM.[2,3,6,9]Pada ekokardiografi didapatkan ventrikel kiri yang sempit, hiperdinamik, septum yang tebal, hipertropi septum asimetris (tebal septum ≥ 1.6 kali tebal dinding posterior), LVOT yang relatif kecil, kenaikan flow velocity di LVOT yang tertinggi pada akhir sistolik (ketika LVOT paling kecil), SAM katup mitral, dan MR yang mengarah ke posterior.[2,3,10]

Risiko HCM terhadap kehamilan sangat tergantung pada status klinis sebelum hamil. Wanita yang simptomatik dengan riwayat aritmia, obstruksi LVOT signifikan (gradient > 100 mmHg), dan disfungsi sistolik LV, lebih rentan mengalami komplikasi (edema paru, aritmia, dan penurunan menjadi NYHA class III-IV) selama kehamilan.[5,11]

Beberapa kasus kehamilan diantara perempuan dengan HCM telah dilaporkan. Wanita dengan HCM yang asimptomatik sebelum kehamilan dan fungsi ventrikel preserve, biasanya dapat mentoleransi kehamilan dengan baik dan sedikit yang mengalami perburukan fungsional signifikan. Sebaliknya, wanita dengan simptom sebelum kehamilan memiliki risiko untuk mengalami perburukan signifikan dari kapasitas fungsional atau menjadi gagal jantung. Wanita hamil memiliki risiko atrial fibrilasi, meskipun cukup jarang. Wanita juga dapat mengalami sinkop pada setting aritmia. Terjadinya simptom signifikan selama kehamilan lebih sering terjadi pada wanita dengan HCM dan obstruksi LVOT. Maternal *sudden death* telah dilaporkan pada wanita dengan fitur risiko tinggi di atas.[2,5,11]

Kebanyakan perempuan dengan HCM dan kehamilan bersifat asimptomatik. Komplikasi kardiak antara lain *sudden cardiac death*, presinkop/sinkop, stroke emboli, aritmia termasuk atrial fibrilasi, gagal jantung progresif, dan angina. Risiko keseluruhan komplikasi penyakit adalah 1-2% per tahun. Faktor risiko untuk *sudden cardiac death* antara lain henti jantung sebelumnya, riwayat

keluarga *sudden cardiac death*, sinkope yang tidak dapat dijelaskan, takikardia ventrikel, respon tekanan darah yang abnormal saat uji latih, hipertropi ventrikel kiri signifikan (ketebalan dinding dengan echo >30 mm).[2,8]

Efek kehamilan terhadap perubahan hemodinamik berperan besar menentukan klinis pasien. Penurunan SVR akibat kehamilan dan peningkatan kontraktilitas miokard dapat memperburuk dan/atau menyingkap obstruksi LVOT dan simptom yang berhubungan. Namun, kenaikan volume intravaskular yang juga terjadi dapat menekan obstruksi outflow tract. Wanita dengan disfungsi sistolik dan/atau diastolik LV signifikan dapat mengalami dekompensasi akibat meningkatnya volume intravaskular dan *cardiac output*. Juga, meningkatnya beban hemodinamik yang berasosiasi dengan perubahan hormonal selama kehamilan dapat mempresipitasi aritmia seperti atrial fibrilasi.[8,12]

Pada kasus ini keluhan gagal jantung telah dirasakan bahkan sejak usia sekolah sehingga menyebabkan limitasi dalam aktivitas sehari-hari. Pasien belum pernah menjalani pemeriksaan menyeluruh terkait dengan keluhan yang dirasakannya oleh karena terbentur biaya, waktu, dan kurangnya pengetahuan mengenai penyakit yang dideritanya. Status fungsional pasien pada saat proses persalinan menunjukkan perburukan, hal ini dipengaruhi oleh telah munculnya kondisi gagal jantung sebelum hamil yang tidak mendapat penanganan secara tepat dan adekuat.

Perempuan asimptomatik biasanya selama kehamilan berjalan baik namun tetap harus dilakukan konseling prekonsepsi dan metode kontrasepsi.[2,5] Perempuan dengan simptom sebelum kehamilan memiliki risiko komplikasi yang lebih tinggi (memburuk ke NYHA class III-IV, edema pulmonal atau aritmia) selama kehamilan. Wanita dengan gagal jantung klinis harus diberi penjelasan mengenai kehamilan, karena mereka mungkin saja tidak dapat mentoleransi meningkatnya beban hemodinamik. Idealnya, pemeriksaan kardiovaskular komprehensif harus dilakukan sebelum kehamilan mencakup anamnesis dan pemeriksaan fisik, ekokardiogram, dan elektrokardiogram.Pada wanita dengan HCM dan obstruksi LVOT saat istirahat atau dengan gradien provokasi $\geq$ 50 mmHg dan/atau simptom kardiak tidak terkontrol dengan terapi obat-obatan saja,

kehamilan akan berasosiasi dengan tingginya risiko, dan harus dirujuk ke ahli obstetrik.[8,12]

Keputusan mengenai pemasangan *internal cardioverter defibrillator* (ICD) untuk pencegahan SCD dan terapi invasif untuk menurunkan simptom (*surgical myectomy*, ablasi dengan alkohol dan biventrikular *pacing*) harus dibuat sebelum kehamilan.[9]Untuk pasien (ibu atau ayah) dengan HCM, diindikasikan dilakukan konseling prekonsepsi. Transmisi penyakit ini ke keturunannya harus didiskusikan karena risikonya hampir 50% dibandingkan dengan PJB lainnya yang hanya sebesar 1%. Penilaian risiko prekonsepsi dari HCM harus dilakukan menggunakan klasifikasi WHO yang tertera dalam guideline ESC untuk penanganan penyakit kardiovaskular selama kehamilan. Wanita dengan HCM harus menjalani evaluasi yang sering selama kehamilan dan harus ditangani di pusat kesehatan tersier oleh tim multidisiplin.[5,9,12]

Pada kasus ini pasien dan suaminya belum pernah mendapat edukasi dan konseling sebelum kehamilan mengenai risiko yang dapat ditimbulkan oleh kehamilan itu sendiri, perubahan selama kehamilan, proses persalinan yang harus dipilih, dan informasi mengenai penanganan dan rencana selanjutnya terkait kehamilan. Hal ini dikarenakan sejak awal pasien memang tidak mengetahui penyakit yang dideritanya.

Koordinasi spesialis jantung dan ahli obstetri harus diimplementasikan. Frekuensi penilaian (klinis dan ekokadiografi) selama kehamilan harus dilakukan dan menilai status fungsional maternal, riwayat keluarga ibu, fungsi sistolik dan diastolik ventrikel, derajat obstruksi LVOT, dan severitas regurgitasi mitral.Monitoring kardiovaskular ketat, dengan perhatian khusus pada status cairan, penting di sepanjang kehamilan dan periode peripartum. Kekurangan cairan harus dihindari karena dapat mempresipitasi obstruksi LVOT pada pasien HOCM. Diuretik dosis tinggi dan vasodilator harus dihindari karena dapat mengeksaserbasi obstruksi.Sebaliknya, kelebihan cairan harus dihindari pada pasien dengan gagal jantung dan/atau disfungsi sistolik/diastolik ventrikel kiri. Terapi gagal jantung bermanfaat pada beberapa pasien.[2,8,13]

Atrial fibrilasi dapat ditangani dengan obat-obatan atau dengan kardioversi elektrik ketika pasien menjadi tidak stabil atau tidak merepon obat-obatan. Wanita

dengan warfarin sebelum kehamilan harus konsultasi ke hematologis mengenai rencana antikoagulan selama kehamilan.Setiap pasien HCM yang hamil harus dilakukan ekokardiografi fetus sekitar usia kehamilan 20 minggu.[12,14]

Pada pasien ini tidak didapatkan aritmia seperti atrial fibrilasi sehingga belum ada antiaritmia yang dikonsumsi, begitu pula dengan antikoagulan. Evaluasi janin dengan ekokardiografi juga belum pernah dilakukan.

Kelahiran dan proses persalinan harus direncanakan secara multidisipliner. Secara umum, persalinan pervaginam direkomendasikan kecuali ada indikasi obstetrik untuk persalinan cesar. Penanganan nyeri yang baik sangat penting untuk minimalisasi *stress cardiac maternal*. Pemberian anestesi regional harus secara hati-hati untuk menghindari hipotensi karena vasodilatasi tidak dapat ditoleransi dengan baik; *single shot* spinal anesthesia harus dihindari. Monitoring invasif sebaiknya juga dihindari karena meningkatkan risiko aritmia dan thromboemboli. Monitoring noninvasif dengan ekokardiografi 2D dan ECG kontinyu dapat dilakukan bila perlu untuk mendeteksi potensi aritmia sejak awal. Untuk menurunkan upaya berlebih dari ibu pada fase II persalinan, teknik forsep atau vakum sering digunakan. Oxytocin dapat menginduksi vasodilatasi dan hipotensi arteri; jika sangat diperlukan maka pemberiannya harus sangat hati-hati dengan infus intravena lambat dengan dosis minimal (5 unit) untuk menghindari efek sampng hipotensi, takikardia, dan aritmia.Hipovolemia atau kehilangan darah harus dengan cepat dikoreksi.[8,12,14,15]

Penurunan PVR normal yang menyertai kehamilan cenderung meningkatkan OTO, meskipun efek ini mungkin dikompensasi oleh peningkatan volume darah fisiologis. Sebagai tambahan, obstruksi vena cava pada akhir kehamilan dan hilangnya darah saat persalinan, keduanya dapat menyebabkan hipotensi, juga dapat memberi efek yang sama-sama merugikan. *Outflow tract obstruction* (OTO) juga dapat dperburuk oleh peningkatan level katekolamin sirkulasi yang sering ditemukan pada saat persalinan. Valsalva maneuver selama partus kala II dapat sangat menurunkan ukuran jantung dan memperberat OTO. Meskipun demikian, kebanyakan wanita hamil dengan HCM dapat mentoleransi kehamilan dan persalinan.[8]Bertambahnya volume darah dan stroke volume selama kehamilan

memberi keuntungan terhadap LVOTO yang dinamik.Bedrest periodik dengan posisi dekubitus lateral kiri direkomendasikan pada pasien dengan.[14]

Pada kasus ini dipilih metode persalinan per vaginam dengan forceps dengan tujuan mempercepat kala II, mengurangi *maternal cardiac stress* akibat beban persalinan, dan menghindari pemberian obat-obat dengan efek vasodilator seperti anestesia regional seperti pada persalinan cesar.

Setelah melewati fase ketiga persalinan, pasien sebaiknya diposisikan duduk tegak untuk menghindari kongesti pulmonum dan mungkin membutuhkan furosemid intravena. Apabila setelah persalinan didapatkan perburukan hemodinamik dengan LVOTO, cairan dan vasokonstriktor seperti phenylephrine untuk menaikkan afterload direkomendasikan. Agen beta adrenergic seperti dopamin atau dobutamin harus dihindari karena dapat menambah kontraktilitas, gradien outflow tract, dan perburukan hipotensi. Monitoring invasif dengan RHC mungkin diperlukan pada kasus tertentu dan TEE telah digunakan untuk menilai hemodinamik. Profilaksis antibiotik diperlukan untuk prosedur pencabutan gigi dan untuk mengkover persalinan dengan bedah caesarae.[14]Meskipun jarang, kebanyakan kasus infective endokarditis pada pasien HCM dapat terjadi, sehingga bila terdapat *obstruksi outflow* disarankan pemberian antibiotik profilaksis.[12,14]

Perawatan post partum harus diinformasikan dan dilakukan dengan seksama. Perubahan hemodinamik akibat kehamilan dapat membutuhkan waktu hingga 6 bulan untuk normal kembali. Pasien harus melakukan kontrol segera setelah persalinan (dalam 6-8 minggu). Follow up selanjutnya ditentukan oleh status klinis pasien.[14,17]

Beta blocker adalah pilihan utama terapi farmakologis karena efek inotropik negatif dan kemampuannya menekan laju jantung yang akan memperpanjang pengisian diastolik.Terapi beta blocker harus dilanjutkan selama kehamilan, dan bila simptom baru muncul selama hamil maka beta blocker harus diinisiasi. Metoprolol adalah beta blocker pilihan karena cukupnya pengalaman penggunaannya dalam kehamilan, namun bayi harus dimonitor untuk terjadinya bradikardia dan hipoglikemia setelah lahir. Atenolol sebaiknya dihindari karena risiko menyebabkan restriksi pertumbuhan janin. Esmolol dapat diberikan intravena bila pasien muncul pertama kali dengan symptom severe.[8] Beta blocker

dapat digunakan sebagai rate control pada AF dan untuk menekan aritmia ventrikel.[12] Dosis beta blocker harus dititrasi untuk mencapai laju jantung istirahat kurang dari 70 kali per menit. Beta blocker berpotensi menyebabkan growth retardation, skor apgar rendah, atau hipoglikemia neonatus namun jarang terjadi. Menyusui bukan kontraindikasi namun atenolol, acebutolol, nadolol, dan sotalol disekresi dalam air susu ibu dalam jumlah lebih besar diabnding beta blocker lainnya.[14]

Bila kontraindikasi atau tidak merespon beta blocker, CCB non dihidropiridine dapatdiberikan namun hati-hati pada kondisi obstruksi outflow tract berat, peningkatan PAWP, dan tekanan darah sistemik yang rendah karena dapat mempresipitasi edema pulmonaldan risiko AV block pada janin. Bila masih simptomatik, disopyramide dapat mengurangi simptom karena efek inotropik negatifnya. Diuretik bermanfaat untuk memperbaiki simptom pada pasien dengan kongesti pulmonal namun harus hati-hati pada pasien dengan obstruksi outflow tract.[5,8,12,14]

Observasi ketat dan monitoring minimal 24 jam sebaiknya dilakukan untuk menghindari risiko edema paru akibat shift cairan pasca persalinan. Kekurangan cairan harus dihindari karena dapat memperburuk obstruksi LVOT. Kelebihan cairan harus dihindari pada pasien dengan gagal jantung dan/atau disfungsi sistolik/diastolik LV. Penurunan SVR akibat kehamilan dan peningkatan kontraktilitas miokard memperburuk obstruksi LVOT, namun kenaikan volume dan cardiac output post partumjuga menambah obstruksi outflow.[2,8,12,14]

Kombinasi kontrasepsi oral (estrogen/progestin) tidak dianjurkan untuk wanita dengan kardiomiopati dan EF <30%. Pada suatu studi, wanita dengan simptom sebelum kehamilan memiliki risiko persalinan preterm (18%).[5,17]

Pada kasus ini, telah diberikan antibiotik oral pasca persalinan dari ahli obstetri. Telah diinisiasi terapi beta blocker dosis rendah yaitu bisoprolol, dan sempat diberikan diuretik untuk menangani overload cairan namun segera dihentikan setelah adekuat. Pasien telah diberikan informasi dan edukasi mengenai pilihan terapi selanjutnya yaitu pilihan terapi invasif namun pasien masih berunding oleh karena permasalahan biaya. Hingga saat ini pasien belum

pernah melakukan kontrol ke ahli jantung oleh karena terbentur masalah waktu, ekonomi dan transportasi.

SCD merupakan komplikasi yang paling berbahaya dan tidak dapat diprediksi. Meksipun hanya minoritas dari pasien HCM yang rentan mengalami risiko SCD, hal tersebut bisa menjadi manifestasi pertama penyakit ini pada wanita asimptomatik sehingga identifikasi kelompok pasien ini harus menjadi prioritas. Sudden death adalah tampilan yang kebanyakan terjadi bila diagnosis telah tegak sejak kanak-kanak atau remaja, pasien dengan riwayat sinkop atau aritmia ventrikel, dan pasien dengan riwayat keluarga HCM dan sudden death.Jika penyakit ini pertama kali terdeteksi pada dewasa tua, perjalannnya lebih benign dan jarang terjadi sudden death.[8]Mortalitas total yang dilaporkan pada wanita dengan HCM adalah 10 per 1000 kelahiran hidup yang lebih tinggi daripada populasi umum. Namun, mortalitas maternal absolutnya rendah dan terbatas hanya pada pasien risiko tinggi yaitu mereka yang simptomatik sebelum hamil.Meskipun riwayat keluarga dengan SCD secara umum merupakan indikator peningkatan risiko pada HCM, literatur yang ada menunjukkan bahwa riwayat tersebut tidak berasosiasi dengan peningkatan mayor dalam hal risiko.[2,3,7,9,12,14]

Pilihan terapi invasif ada 2 yaitu *Surgical Septal Myectomy* dan *Alcohol Septal Ablation*. *Myectomy* paling tepat untuk pasien obstruktif HCM dan simptom berat yang tidak merespon obat-obatan, usia muda, ketebalan septum yang lebih besar, dan penyakit jantung penyerta yang membutuhkan pembedahan (penyakit mitral intrinsik atau CABG). Pemilihan *alcohol septal ablation* dilakukan pada usia lanjut, faktor komorbid yang meningkatkan risiko pembedahan serta keinginan pasien.

SIMPULAN

Telah dilaporkan seorang pasien HCM yang datang pada saat inpartu. Kasus ini tergolong kasus sporadik, dan belum pernah mendapat terapi maupun informasi yang adekuat. Strategi penatalaksanaan adalah inisiasi medikamentosa, tindakan invasif hingga saat ini belum dilakukan karena faktor ekonomi pasien, dimana keputusan yang diambil harus mempertimbangkan manfaat dan komplikasi yang dapat ditimbulkan.

Daftar Pustaka

1. Elliott MP, Anastasakis A, Borger MA, Borggrefe M, Cecchi F, Charron P, et al. ESC Guidelines on diagnosis and management of hypertrophic cardiomyopathy. Eur heart J 2014; 35: 2733-79

2. ACCF/AHA, Pocket Guideline Adapted from the 2011 ACCF/AHA Guideline for the Diagnosis and Treatment of Hyperthropic Cardiomyopathy, Dallas, Elsevier, 2011

3. Poliac LC, Barron ME, Maron BJ. Hypertrophic Cardiomyopathy.Anesthesiology 2006; 104: 183–92.

4. Elliott P. Investigation and treatment of hypertrophic Cardiomyopathy. Clin Med 2007; 7: 383–7

5. Kumare BD, Kawthalkar A. Pregnancy with hypertrophic cardiomyopathy – a potential risk factor for maternal mortality. Kathmandu Univ Med J 2013; 44(4): 335-337.

6. Lowe S, Montella KR, Piercy CN. The best lessons. Obstetric Medicine 2011; 4: 1.

7. Hart A and Gorodeski EZ. Hypertrophic cardiomyopathy. In: Griffin BP, Callahan TD, Menon V, Wu WM, Cauthen CA, Dunn JM., eds. Manual of cardiovascular medicine. 4th ed. Philadelphia: Lippincott Williams & Wilkins; 2013. pp 160-75

8. Medical Advisory-Committee of The Cardiomyopathy Association (CMA). Guidelines for patients and relatives on the medical aspects of hypertrophic cardiomyopathy (HCM), UK, CMA, 2003.

9. Blanchard DG and Shabetai R. Cardiac Disease. In: Creasy RK, Resnik R, Iams JD, Lockwood CJ, and Moore TR., eds. Creasy & Resnik's Maternal-Fetal medicine. 6th ed. Philadelphia: Saunders Elsevier; 2009. pp 797-824

10. Solomon SD, Wu J, Gillam L. Echocardiography. In: Mann DL, Zipes DP, Libby P, Bonow RO, Braunwald E., eds. Braunwald's Heart Disease A Textbook of Cardiovascular Medicine. 10th ed. Philadelphia: Elsevier Saunders; 2015. pp 179-252.

11. Stergiopoulos K, Shiang E, Bench T. Pregnancy in Patients With Pre-Existing Cardiomyopathies. J Am Coll Cardiol 2011; 58: 337–50.

12. Zagrosek VR, Lundqvist CB, Borghi C, Cifkova R, Ferreira R, Foidart JM. ESC guidelines on the management of cardiovascular diseases during pregnancy. Eur Heart J 2011; 32: 3147-97

13. Turner GM, Oakley CM, Dixon HG. Management of pregnancy complicated by hypertrophic obstructive cardiomyopathy. Brit Med J 1968; 4: 281-4.

14. Alegria JR and Nishimura RA. CHAPTER 13 Hypertrophic cardiomyopathy and pregnancy. In: Oakley C and Warnes AC., eds. Heart Disease in pregnancy. 2nd ed. Massachusetts: BMJ publishing; 2007. pp 173-85

15. Perlman S, Paz O, Hagay Z, Shimoni S, Caspi A, Goland S. Reversible heart failure with left ventricular dysfunction in a postpartum woman with familial hypertrophic cardiomyopathy. IMAJ 2015; 15: 1-2.

16. Gersh BJ, Maron BJ, Bonow RO, Dearani JA, Fifer MA, Link MS, et al. Guideline for the diagnosis and treatment of hypertrophic cardiomyopathy. *Circulation* 2011; 124: e783-e831.

17. Maron BJ, McKenna WJ, Danielsona GK, Kappenbergera LJ, Kuhnb HJ, Seidman CE, et al. American College of Cardiology/European Society of Cardiology Clinical Expert Consensus Document on Hypertrophic Cardiomyopathy. Eur Heart J 2003; 24: 1965–1991.