

BULETIN VETERINER UDAYANA

- Gambaran Histopatologi Hati dan Ginjal Babi Landrace
- Pemberian Propolis terhadap Gambaran Histopatologi Ginjal Tikus Putih
- Kualitas Daging Sapi di Rumah Potong Hewan Pesanggaran
- Penggunaan Partisi Kloroform Buah Pare pada Tikus Putih Hiperglikemia
- Pemakaian Asam Organik dan Anorganik sebagai *Acidifier*
- Seroepidemiologi *Septicchaemia Epizootica* Berdasarkan Jenis Kelamin
- Infusa Daun Salam terhadap Kualitas dan Daya Tahan Daging Babi
- Histopatologi Usus Halus Tikus Diberi Deksametason dan Vitamin E
- Karakteristik Semen Burung Puyuh
- Sensitivitas Isolat *Escherichia coli* Patogen dari Organ Ayam Pedaging
- Gambaran Darah Babi Landrace Diberi Pakan Eceng Gondok
- Isolasi dan Identifikasi Bakteri dari Susu Kambing Peranakan Etawa
- Kualitas Air Peternakan Ayam Broiler Ditinjau dari Jumlah Bakteri
- Pemberian Propolis terhadap Gambaran Histopatologi Hepar Tikus
- Histopatologis Lambung Tikus diberi Parasetamol dan Propolis
- Somatometri Kerbau Lumpur di Kabupaten Jembrana Bali
- Gambaran Sel Darah Putih Sapi Bali yang Terinfeksi Jamur Dermatofita
- *E. Auburnensis* dan *E. Bovis* Menginfeksi Sapi Bali Betina Di Nusa Penida

**Terbitan Publikasi Ilmiah Ini Diterbitkan
Dua Dali Setahun Setiap Bulan Pebruari Dan
Agustus Yang Bekerjasama Antara**



**Fakultas Kedokteran Hewan
Universitas Udayana**



**Asosiasi Dokter Hewan Praktisi Hewan Kecil
Indonesia (ADHPHKI)**

Dan



**Persatuan Dokter Hewan Indonesia (PDHI)
Cabang Bali**

BULETIN VETERINER UDAYANA



Baning Sulawesi (*Indotestudo forstenii*) atau *Forsten's Tortoise* atau Sulawesi Tortoise, merupakan hewan berkaki empat sejenis kura-kura darat dari Sulawesi. Hewan ini menyebar cukup luas dari perbukitan Lembah Palu sampai sekitar Gorontalo

Redaksi:

Penanggung Jawab : Dekan Fakultas Kedokteran Hewan Universitas Udayana. Redaktur : Ni Ketut Suwiti. Sekretaris : I Wayan Sudira. Editor : Iwan Harjono Utama, I Nengah Kerta Besung, Kadek Karang Agustina, AAG Oka Dharmayuda, Made Kardena, Tjok Sari Nindia. Tata Usaha: I Wayan Kayun Wardana, Made Pramodya Hapsari Dewi. Sekretariat : Fakultas Kedokteran Hewan Universitas Udayana. Jalan PB Sudirman Denpasar Telp. (0361) 223791. Email: buletinvet@gmail.com. Web: <http://www.ojs.unud.ac.id/index.php/buletinvet>. Jurnal ilmiah ini sebagai media informasi dan pengembangan ilmu kedokteran hewan, terbit dua kali setahun bulan Pebruari dan Agustus

Naskah yang dikirim ke redaksi Buletin Veteriner Udayana tidak diperkenankan dipublikasikan lagi secara keseluruhan atau sebagian tanpa seijin Buletin Veteriner Udayana

MITRA BESTARI BULETIN VETERINER UDAYANA

Prof. Dr. drh. Fedik Abdul Rantam, DVM
Imunologi Molekuler dan Seluler. Lab. Virologi
Fakultas Kedokteran Hewan Universitas Airlangga

Prof. Dr. Ir. I Wayan Mathius. MSc. APU
Balai Penelitian Ternak, Badan Litbang Pertanian.

Prof. Dr. Ir. I Gst Nyoman Gde Bidura, MS
Bioteknologi Pakan Fakultas Peternakan Universitas Udayana

Prof. Ir. Nyoman Semadi Antara, MP., Ph.D
Mikrobiologi Terapan
Fakultas Teknologi Pertanian Universitas Udayana

drh. Made Sriasih, M. Agr. Sc., Ph.D
Lab. Biotechnology and Immunology Fakultas Peternakan,
Universitas Mataram.

Drh. Dyah Ayu Widiasih, Ph.D
Applied Veterinary Science. Lab. Kesmavet Fakultas Kedokteran Hewan
Universitas Gajah Mada

Ir. I Nengah Sujaya , M.Agr.Sc Ph.D
Intestinal Microbiology, Ilmu Kesehatan Masyarakat, Fakultas Kedokteran
Universitas Udayana

dr. Ni Nengah Dwi Fatmawati, S.Ked., SpMK, PhD
Medicine, Dentistry, and Pharmaceutical. Bag. Mikrobiologi Klinik, Fakultas
Kedokteran, Univesitas Udayana

Dr. Ir. Twenfosel O. Dami Dato. MP
Ahli Ilmu Nutrisi Ternak
Fakultas Peternakan Universitas Cendana

Prof. Dr. drh Nyoman Sadra Dharmawan, MS
Lab. Patologi Klinik Veteriner Fakultas Kedokteran Hewan
Universitas Udayana

Dr. Drh I Wayan Suardana, MSi
Dairy Sciences Lab. Kesmavet, Fakultas Kedokteran Hewan
Universitas Udayana

DAFTAR ISI

Buletin Veteriner Udayana Terbit sejak: 1 Pebruari 2009

Naskah asli

Gambaran Histopatologi Hati dan Ginjal Babi Landrace yang Diberi Pakan Eceng Gondok dari Perairan Tercemar Timbal (<i>LIVER AND KIDNEY HISTOPATOLOGY OF LANDRACE SWINE GIVEN WATER HYACINT FROM LEAD CONTAMINATED WATER</i>) Ni Kadek Nining Laksmi Dewi, Ida Bagus Oka Winaya, Nyoman Sadra Dharmawan	1
Pengaruh Pemberian Propolis Terhadap Gambaran Histopatologi Ginjal Tikus Putih yang Diberikan Parasetamol Dosis Tinggi (<i>THE EFFECT OF PROPOLIS ON HISTOPATHOLOGICAL OBSERVATION IN WHITE RAT'S KIDNEY GIVEN HIGH DOSE OF PARACETAMOL</i>) Elti Febilani, I Ketut Berata, Samsuri, I Made Merdana, Luh Made Sudimartini	9
Kualitas Daging Sapi di Rumah Potong Hewan Pesanggaran Ditinjau dari Uji pH dan Daya Ikat Air (<i>BEEF QUALITY IN PESANGGARAN ABBATOIR RATED FROM pH VALUE AND WATER HOLDING CAPACITY</i>) Satria Yanuwardani Setiawan, Ida Bagus Ngurah Swacita, I Ketut Suada	16
Penggunaan Partisi Kloroform Buah Pare pada Tikus Putih Hiperglikemia (<i>USE OF FRUIT CHLOROFORM PARTISI PARE THE WHITE RAT HYPERGLYCEMIC</i>) Yoana Pratiwi Clara Pakpahan, I Nyoman Suartha, Made Suma Anthara, Luh Made Sudimartini, Anak Agung Gde Oka Dharmayudha	22
Pemakaian Asam Organik dan Anorganik sebagai <i>Acidifier</i> berpengaruh Positif terhadap Performan Anak Babi Pasca Sapih (<i>THE USE OF ORGANIC ACIDS AND ANORGANIK AS ACIDIFIER POSITIVE EFFECT ON PERFORMANCE OF PIGLET'S POST WEANING</i>) I Gede Made Sunu Satwika Nur Agung, Ida Bagus Komang Ardana, I Ketut Suada	29
Pengaruh Perendaman pada Infusa Daun Salam terhadap Kualitas dan Daya Tahan Daging Babi (<i>THE INFLUENCE OF IMMERSION INTO INDONESIAN BAY LEAF INFUSION TO THE QUALITY AND DURABILITY OF PORK</i>) Kadek Karang Agustina, Prabarini Hanum Sari, I Ketut Suada	34
Seroepidemiologi <i>Septichaemia Epizootica</i> Berdasarkan Jenis Kelamin pada Sapi Bali di Sumbawa (<i>SEROEPIDEMIOLOGI OF SEPTICHAEMIA EPIZOOTICA BY GENDER IN BALI CATTLE IN SUMBAWA</i>) I Nengah Kerta Besung, I Gusti Ketut Suarjana, Ketut Tono PG, Ni Ketut Suwiti	42
Histopatologi Usus Halus Tikus Putih Jantan yang Diberikan Deksametason dan Vitamin E (<i>HISTOPATHOLOGY SMALL INTESTINE OF MALE WHITE RATS THAT WERE DEXAMETHASONE AND VITAMINE E SUPPLEMENTED</i>) Kadek Karina Dewi Wijyanthi, I Ketut Berata, Samsuri, I Wayan Sudira	47
Karakteristik Semen Burung Puyuh (<i>CHARACTERISTICS OF THE QUAIL CEMENT</i>) Drystiana Yessi Ayu Lesmono, I Gusti Ngurah Bagus Trilaksana, Wayan Bebas	54

Sensitivitas Isolat <i>Escherichia coli</i> Patogen dari Organ Ayam Pedaging Terinfeksi Koliseptikemia terhadap Oksitetrasiklin, Ampisilin dan Sulfametoksazol <i>(SENSITIVITY ISOLATE ESCHERICHIA COLI PATHOGEN OF BROILER ORGANS THAT INFECTED COLISEPTICAEMIA AGAINST OXYTETRACYCLINE, AMPICILLIN AND SULFAMETHOXAZOLE)</i>	
Yusmaniar Galuh Adi Luhung, I Gusti Ketut Suarjana, Ketut Tono Pasek Gelgel	60
Total Eritrosit, Kadar Hemoglobin, dan Nilai Hematokrit Babi Landrace yang Diberi Pakan Eceng Gondok dari Perairan Tercemar Timbal <i>(RED BLOOD CELL COUNT, HEMOGLOBIN LEVEL, AND THE HEMATOCRIT OF LANDRACE SWINE WERE GIVEN FEED WATER HYACINTH FROM LEAD POLLUTED WATER)</i>	
Putu Vindhya Chempaka Putri, Komang Budaarsa, Nyoman Sadra Dharmawan	67
Isolasi dan Identifikasi Bakteri dari Susu Kambing Peranakan Etawa Terindikasi Mastitis Klinis di Beberapa Kecamatan di Kabupaten Banyuwangi <i>(ISOLATION AND IDENTIFICATION OF BACTERIA FROM GOAT MILK PERANAKAN ETAWA INDICATED CLINICAL MASTITIS IN SEVERAL SUBDISTRICTS IN BANYUWANGI)</i>	
M Hasan Isnan, Ketut Tono Pasek Gelgel, I Gusti Ketut Suarjana	73
Kualitas Air Peternakan Ayam Broiler Ditinjau dari Jumlah Bakteri <i>Coliform</i> dan <i>Escherichia coli</i> <i>(WATER QUALITY IN BROILER CHICKENS FARMS TOWARDS THE NUMBER OF COLIFORM AND ESCHERICHIA COLI BACTERIA)</i>	
Eggy Hidta Lusandika, I Gusti Ketut Suarjana, I Ketut Suada	81
Efek Pemberian Propolis terhadap Gambaran Histopatologi Hepar Tikus Putih yang diberi Parasetamol <i>(THE EFFECTS OF PROPOLIS ON THE LIVER HISTOPATHOLOGY OF WHITE RATS GIVEN PARACETAMOL)</i>	
Alviana Rizqiyah Utami, I Ketut Berata, Samsuri, I Made Merdana	87
Studi Histopatologis Lambung Tikus Putih yang diberi Parasetamol dan Suplementasi Propolis <i>(HISTOPATHOLOGICAL STUDY ON WHITE RATS' GASTRIC GIVEN PARACETAMOL AND PROPOLIS SUPPLEMENTATION)</i>	
Noviriolla Maria, I Ketut Berata, I Made Kardenia, Samsuri	94
Somatometri Kerbau Lumpur di Kabupaten Jembrana Bali <i>(SOMATOMETRY OF SWAMP BUFFALO IN JEMBRANA DISTRICT BALI)</i>	
Debora Selfia Br Manurung, I Nengah Wandia, I Ketut Suatha	100
Gambaran Sel Darah Putih Sapi Bali yang Terinfeksi Jamur Dermatofita Secara Alami <i>(PROFILE OF WHITE BLOOD CELLS IN BALI CATTLE NATURALLY INFECTED BY DERMATOPHYTOSIS)</i>	
Nirae Nirae Nurani, Putu Ayu Sisyawati Putriningsih, I Putu Gede Yudhi Arjentinia	106
Protozoa Gastrointestinal : <i>Eimeria Auburnensis</i> dan <i>Eimeria Bovis</i> Menginfeksi Sapi Bali Betina Di Nusa Penida <i>(EIMERIA AUBURNENSIS AND EIMERIA BOVIS OF PROTOZOA GASTROINTESTINAL INFECTED ON FEMALE BALI CATTLE IN NUSA PENIDA)</i>	
Anak Agung Sagung Indraswari, Ni Ketut Suwiti, Ida Ayu Pasti Apsari	112

MITRA BESTARI TAMU

Dr. Sagung Chandra Yowani, S.Si., Apt., M.Si

Lab. Mikrobiologi Program Studi Farmasi Fakultas Matematika dan Ilmu Pengetahuan Alam, Universitas Udayana.

Dr. dra. Tyas Rini Saraswati, M.Kes

Lab. Ilmu Faal dan Khasiat Obat Fakultas Kedokteran Hewan, Universitas Diponegoro.

Dra. Ni Luh Watiniasih, M.Sc., Ph.D.

Lab. Ekofisiologi Hewan Program Studi Biologi Fakultas Matematika dan Ilmu Pengetahuan Alam, Universitas Udayana.

Dr. drh. I Nyoman Suartha, MSi.

Lab. Ilmu Penyakit Dalam Fakultas Kedokteran Hewan Universitas Udayana

Prof. Dr. drh. Gusti Ayu Yuniati Kencana, MP.

Lab. Virologi Veteriner Fakultas Kedokteran Hewan Universitas Udayana

Dr. drh. I Ketut Suatha, MSi

Lab. Anatomi Fakultas Kedokteran Hewan Universitas Udayana

Dr. drh I Nengah Kerta Besung, MSi

Lab. Bakteriologi Fakultas Kedokteran Hewan Universitas Udayana

Dr.drh. I Gusti Ayu Agung Suartini, MSi.

Lab. Biokimia, Fakultas Kedokteran Hewan Universitas Udayana

Dr. drh. I Gusti Made Krisna Erawan, MSi.

Lab. Ilmu Penyakit Dalam Fakultas Kedokteran Hewan Universitas Udayana

Drh. Kadek Karang Agustina, MP.

Lab. Kesmavet, Fakutas Kedokteran Hewan Universitas Udayana

Drh. Made Sudimartini, MP

Farmakologi Fakultas Kedokteran Hewan Universitas Udayana

Drh. Wayan Nico Fajar, M.Si

Lab. Radiologi Fakultas Kedokteran Hewan Universitas Udayana

Prof . Ir. I.G.A.A Ambarawati, MEc. PhD.

Lab. Pengembangan Bisnis Program Studi Sosial Ekonomi, Fakultas Pertanian Universitas Udayana.

Dra. Ni Made Pharmawati, MSc. PhD.

Lab. Bioteknologi, Fakultas Matematika dan Ilmu Pengetahuan Alam, Universitas Udayana

Dr. drh. Maxs U E Sanam.

Lab. Mikrobiologi, Fakultas Kedokteran Hewan, Universitas Cendana.

Prof. Dr. drh. Pudji Astuti

Lab. Fisiologi Veteriner Fakultas Kedokteran Hewan Universitas Gajah Mada.

Prof. Dr.drh. I Nyoman Suarsana, MSi.

Lab. Biokimia Fakultas Kedokteran Hewan Universitas Udayana

Prof. Dr. drh Ni Ketut Suwiti, MKes,

Lab. Histologi, Fakultas Kedokteran Hewan Universitas Udayana

Dr.drh. Michael Haryadi, MP.

Lab. Mikrobiologi Fakultas Kedokteran Hewan Universitas Gajah Mada

Drh. Ni Luh Putu Agustini, MP.

Lab. Bioteknologi Balai Besar Veteriner Denpasar.

Drh. Ni Made Restiati, Mphil.

Klinisi Perhimpunan Dokter Hewan Indonesia Cabang Bali

Dr.drh. AETH Wahyuni, MSi.

Lab. Mikrobiologi, Fakultas Kedokteran Hewan Universitas Gajah Mada

Drh. Siti Komariah

Klinisi Asosiasi Dokter Hewan Praktisi Hewan Kecil Indonesia

INDEKS

Buletin Veteriner Udayana

Vol. 9 No.1 Pebruari 2017

INDEKS SUBJEK

Ampisilin, 60
Antioksidan 9,47,94
Antiulkus, 94
Ayam pedaging 60
Babi Landrace 1, 67
Bakteri 73
Burung puyuh 54
Coliform, 81
Daging babi 34
Daging sapi, 16
Daun salam, 34
Daya ikat air 16
Daya tahan 34
Deksametason 47
Dermatofitosis, 106
E. coli 60
Eceng gondok, timbal (Pb) 1, 67
Escherichia coli, 81
Ginjal. 1,9
Hati (hepar) 1,87
Hiperglikemia, 22
Histopatologi 1, 47
Isolasi 73
Kadar hemoglobin, 67
Karakteristik semen 54
Kerbau lumpur, 100
Koliseptikemia 60
Konsumsi pakan, 29
Konversi pakan, 29

Kualitas air, 81
Kualitas daging, 16
Kualitas, 34
Lambung 94
Leukosit 106
Mastitis klinis 73
Momordica charantia, 22
Morfometri, 100
Nilai hematocrit 67
Nilai pH, 16
Nusa Tenggara Barat, 42
Oksitetrasiklin, 60
Orgacid™ 29
Parasetamol 9, 87, 94
Pemeriksaan makroskopik, 54
Pemeriksaan mikroskopik 54
Pertambahan bobot badan, 29
Pernakan ayam broiler. 81
Propolis 9,87,94
Radikal bebas 9
Rattus norvegicus 22
Sapi 42
Sapi bali, 106
Septicaemia epizootica, 42
Somatometri 100
Sulfametoksazol 60
Total eritrosit, 67
Usus halus 47
Vitamin E 47

INDEKS PENULIS

Agung IGMSSN 29
Agustina KK 34
Anthara SM 22
Ardana IBK 29
Arjentina IPGY 106
Bebas W 54
Berata IK 9,47,87,94
Besung INK 42
Budaarsa K 67
Dewi NKNL 1
Dharmawan NS 1,67
Dharmayudha AAGO 22
Febilani E 9
Isnan MH 73
Kardena IM 94
Lesmono DSA 54
Luhung YGA 60
Lusandika EH 81
Manurung DSB 100
Maria N 94
Medana IM 9,87
Nurani NN 106
Pakpahan YPC 22
Putri PVC 67
Putriningsih PAS 106
Samsuri 9,47,87,94
Sari PH 34
Setiawan SY 16
Suada IK 16,29,34,81
Suarjana IGK 42,60,73,81
Suartha IN 22
Suatha IK 100
Sudimartini LM 9,22
Sudira IW 47
Suwiti K 42
Swacita IBN 16
Tono PG 42,60,73
Trilaksana IGNB 54
Utami AR 87
Wandia IN 100
Wijyanthi KKD 47
Winaya IBO 1

KETENTUAN UNTUK PENULISAN NASKAH

1. Ketentuan Umum
 - a. Buletin Veteriner Udayana memuat tulisan ilmiah dalam bidang Kedokteran Hewan dan Peternakan, berupa hasil penelitian, artikel ulas balik (*review*).
 - b. Naskah/makalah harus orisinal dan belum pernah diterbitkan. Apabila diterima untuk dimuat dalam Buletin Veteriner Udayana, maka tidak boleh diterbitkan dalam majalah atau media yang lain.
2. Naskah ilmiah dicetak dengan kertas ukuran A4. Naskah diketik dengan spasi menggunakan program olah kata *word for windows*, huruf *Times New Roman* ukuran huruf 12.
3. Tata cara penulisan naskah hasil penelitian hendaknya disusun menurut urutan sebagai berikut: Judul, Identitas penulis, Abstrak, Abstract, Pendahuluan, Metode Penelitian, Hasil dan Pembahasan, Simpulan dan Saran, Ucapan terimakasih dan Daftar Pustaka. Upayakan dicetak hitam putih, dan keseluruhan naskah tidak lebih tidak kurang dari 10-15 halaman.
 - a. **Judul:** Singkat dan jelas.
 - b. **Identitas penulis:** Nama ditulis lengkap (tidak disingkat) tanpa gelar. Bila penulis lebih dari seorang, dengan alamat, instansi yang berbeda, maka di belakang setiap nama diberi indeks atas angka arab. Alamat penulis ditulis di bawah nama penulis mencakup laboratorium, lembaga, dan alamat lengkap dengan nomer telepon/faksimili dan Email. Indeks tambahan diberikan pada penulis yang dapat diajak berkorespondensi (*corresponding author*).
 - c. **Abstrak:** Ditulis dalam bahasa Indonesia terlebih dahulu dan bahasa Inggris bila naskah dalam bahasa Indonesia, begitu pula sebaliknya. Abstrak dilengkapi kata kunci (*keywords*) yang diurut berdasarkan kepentingannya. Abstrak memuat ringkasan naskah, mencakup seluruh tulisan tanpa mencoba merinci setiap bagiannya. Hindari menggunakan singkatan.
 - d. **Pendahuluan:** Memuat tentang ruang lingkup, latar belakang tujuan dan manfaat penelitian. Bagian ini hendaknya memberikan latar belakang agar pembaca dapat memahami dan menilai hasil penelitian tanpa membaca laporan-laporan sebelumnya yang berkaitan dengan topik. Manfaatkanlah pustaka yang dapat mendukung pembahasan.
 - e. **Metode Penelitian:** Hendaknya diuraikan secara rinci dan jelas mengenai bahan yang digunakan dan cara kerja yang dilaksanakan, termasuk metode statistika. Cara kerja yang disampaikan hendaknya memuat informasi yang memadai sehingga memungkinkan penelitian dapat diulang dengan berhasil.
 - f. **Hasil dan Pembahasan:** Disajikan secara bersama dan membahas dengan jelas hasil-hasil penelitian. Hasil penelitian dapat disajikan dalam bentuk tertulis di dalam naskah, tabel, atau gambar. Kurangi penggunaan grafik jika hal tersebut dapat dijelaskan naskah. Batasi pemakaian foto, sajikan foto yang jelas menggambarkan hasil yang diperoleh. Gambar dan tabel harus diberi nomor dan dikutip dalam naskah. Pembahasan yang disajikan hendaknya memuat tafsir atas hasil yang diperoleh dan bahasan yang berkaitan dengan laporan-laporan sebelumnya. Hindari mengulang pernyataan yang telah disampaikan pada metode, hasil dan informasi lain yang telah disajikan pada pendahuluan.
 - g. **Simpulan dan Saran:** Disajikan secara terpisah dari hasil dan pembahasan.

- h. **Ucapan Terimakasih:** Dapat disajikan bila dipandang perlu. Ditujukan kepada yang mendanai penelitian dan untuk memberikan penghargaan kepada Lembaga maupun perseorangan yang telah membantu penelitian atau proses penulisan.
- i. **Daftar Pustaka:** Disusun secara alfabetis menurut nama dan tahun terbit. Singkatan majalah/jurnal berdasarkan tata cara yang dapat dipakai oleh masing-masing jurnal. Proporsi daftar pustaka jurnal/majalah ilmiah sedikitnya 60%, dan *teks book* 40%. Contoh penulisan daftar pustaka:
- Jurnal/majalah**
Cowle SM, Horae S, Mosselman S, Parker MG.1997. Estrogen receptor alpha and beta for heterodimeson DNA. *J Biol Chem*, 272(1):158-162.
- Buku**
Gordon I. 1997. *Controlled reproduction in sheep and goats. Controlled reproduction in farm animal series*. 2nd Ed. Cab. Internationa. Ireland
- Bab dalam Buku**
Lukert PD, Saif YM. 1997. *Infectious bursal disease*. In: *Diesease of Pultry*. 10th Ed. Calnek BW, Barness HJ, Beard CW, McDaugrad LR, Saif YM. (eds). Iowa State University Press, Ames, Iowa, USA. Pp. 721-738.
- Prosiding**
Muzzarelli R. 1990. Chitin and chitosan: Unique cationic polysaccharides, In: *Proceeding Sympotium Towards a Carbohydrate Based Chemistry*. Ames, France, 23-26 Oct. 1989. Pp. 199-231.
- Disertasi/Tesis**
Said S. 2003. *Studies on Fertilization of rat soocytes by intra cytoplasmic sperm injection*. (Disertation). Okayama: Okayama University.
- Website**
Gorman C. 1997. The new Hongkong Flue. http://www.pathfinder.com/time/magazine/1997/dom/971229/heatlh.thenewhong_html
4. Pengiriman naskah dapat dilakukan setiap saat dalam bentuk cetakan (*printout*) sebanyak dua eksemplar dan satu *softcopy* kepada:

Redaksi Buletin Veteriner Udayana
Alamat: Fakultas Kedokteran Hewan Universitas Udayana
Jl.PB Sudirman Denpasar
Telp. (0361) 223791; Fax.(0361) 223791
Email:buletinvet@gmail.com

5. Terhadap naskah/makalah yang dikirim, redaksi berhak untuk: memuat naskah/makalah tanpa perbaikan, memuat naskah/makalah dengan perbaikan, menolak naskah/makalah. Semua keputusan redaksi tidak dapat diganggu gugat dan tidak diadakan surat menyurat untuk keperluan itu.
6. Setiap naskah yang dikirim ke redaksi untuk dipublikasikan dalam Buletin Veteriner Udayana akan dipandang sebagai karya asli penulis dan bila diterima, naskah tersebut tidak diperkenankan dipublikasikan lagi secara keseluruhan ataupun sebagian tanpa seijin Buletin Veteriner Udayana.

BULETIN VETERINER UDAYANA

DITERBITKAN OLEH FAKULTAS KEDOKTERAN HEWAN UNIVERSITAS UDAYANA
VOL 9 NO. 1 FEBRUARI 2017

Gambaran Histopatologi Hati dan Ginjal Babi Landrace yang Diberi Pakan Eceng Gondok dari Perairan Tercemar Timbal

(LIVER AND KIDNEY HISTOPATOLOGY OF LANDRACE SWINE GIVEN WATER HYACINT FROM LEAD CONTAMINATED WATER)

Ni Kadek Nining Laksmi Dewi¹, Ida Bagus Oka Winaya², Nyoman Sadra Dharmawan³

¹Praktisi Dokter Hewan di Denpasar

²Laboratorium Patologi Fakultas Kedokteran Hewan Universitas Udayana

³Laboratorium Patologi Klinik Fakultas Kedokteran Hewan Universitas Udayana
Jl. PB. Sudirman Denpasar Bali, Email: ning129@gmail.com

ABSTRAK

Penelitian ini bertujuan untuk mengetahui pengaruh pemberian eceng gondok (*Eichornia crassipes*) dari perairan tercemar timbal (Pb) dalam ransum terhadap perubahan histopatologi hati dan ginjal babi. Sampel yang digunakan adalah organ hati dan ginjal dari 8 ekor babi Landrace yang diberi perlakuan berbeda. Perlakuan yang diberikan adalah A = babi yang mendapat ransum tanpa eceng gondok, B = babi yang mendapat ransum yang ditambah dengan 2,5 % eceng gondok, C = babi yang mendapat ransum yang ditambah dengan 5% eceng gondok dan D = babi yang mendapat ransum yang ditambah dengan 7,5% eceng gondok. Pengambilan sampel organ hati dan ginjal babi dilakukan dengan cara nekropsi pada semua babi di akhir penelitian, kemudian organ dimasukkan ke dalam tabung yang berisi *neutral buffer formalin* 10%. Pembuatan preparat histopatologi dilakukan dengan pewarnaan Hematoksilin dan Eosin (HE). Pemeriksaan preparat dilakukan menggunakan mikroskop dengan perbesaran 100x, 200x dan 400x. Data yang diperoleh dianalisis secara deskriptif kualitatif dengan melihat perubahan yang terjadi pada organ hati dan ginjal babi antara kelompok perlakuan dan kontrol. Hasil penelitian menunjukkan bahwa pemberian eceng gondok (*Eichornia crassipes*) yang berasal dari perairan tercemar Pb pada pakan menyebabkan perubahan histopatologi hati dan ginjal babi Landrace. Perubahan tersebut yaitu degenerasi, nekrosis dan peradangan.

Kata kunci: Babi Landrace, eceng gondok, timbal (Pb), histopatologi, hati dan ginjal.

ABSTRACT

The aim of this study is to determine the effect of water hyacinth (*Eichornia crassipes*) collected from Lead (Pb) polluted water in feed to histopathological changes in pig's liver and kidney. A total of eight Landrace pigs were used in this study, consisted of four groups: pigs were fed without hyacinth (A), pigs were fed with 2.5% hyacinth (B), pigs were fed with 5.0% hyacinth (C), and pigs were fed with 7.5% hyacinth (D). The sample of dead pigs were dissected at the end of study to examined the liver and kidney. Both organs sample were immersed in a fixative solution of 10% neutral buffered formalin. The samples were then processed for tissue processing by using Hematoxillin-Eosin method before performing histopathological examination by using 100x, 200x and 400x magnificence under a microscope. Data were then analyzed descriptively by comparing the pathological changes in the liver and kidneys between groups. The results showed that the administration of water hyacinth (*Eichornia crassipes*) collected from Lead (Pb) polluted water causes a histopathological changes in the liver and kidneys of Landrace pigs. The changes include degeneration, necrosis and inflammation.

Keywords: Landrace pigs, water hyacinth, lead (Pb), histopathology, liver and kidney.

PENDAHULUAN

Usaha budidaya ternak babi masih dipertahankan sebagai kebutuhan yang tidak dapat dipisahkan dari kehidupan masyarakat, khususnya masyarakat Bali (Agustina *et al.*, 2016). Saat ini, pakan babi yang biasa dipakai peternak harganya cukup mahal dan masih sulit didapat. Salah satu upaya untuk mengatasi masalah tersebut adalah memanfaatkan limbah pertanian atau perkebunan sebagai bahan pakan ternak. Salah satu limbah yang dapat digunakan sebagai alternatif tambahan pakan babi adalah eceng gondok. Eceng gondok telah dipakai sebagai pakan ternak di beberapa daerah. Namun kajian ilmiah tentang pemanfaatan eceng gondok sebagai bahan penyusun ransum babi belum ada. Eceng gondok (*Eichornia crassipes*) berkembang biak dengan cepat sehingga eceng gondok selama ini dikenal sebagai gulma air yang mengganggu dan sulit dibasmi. Namun, eceng gondok ternyata mempunyai kandungan gizi (mineral, protein dan lemak) yang cukup tinggi, sehingga baik untuk pakan ternak (Riswandi, 2014).

Eceng gondok dapat menyerap bahan-bahan pencemar air, dan dianggap terkontaminasi oleh bahan pencemar tersebut. Eceng gondok yang ditambahkan ke dalam pakan babi berasal dari perairan yang tercemar, sehingga eceng gondok tersebut mengandung logam berat, salah satunya adalah timbal (Pb). Tidak hanya eceng gondok, hewan air yang hidup di perairan tersebut juga dapat terkontaminasi logam berat timbal. Kandungan logam berat timbal (Pb) dalam tubuh ikan Mujair yang hidup di Dam Estuari Suwung melebihi ambang batas yang ditetapkan dalam SNI 7378:2009 sebesar 0,3 mg/kg yaitu mencapai 19,4 mg/kg. Pada eceng gondok juga mengandung timbal (Pb) sekitar 0,2 mg/kg (Kusumadewi *et al.*, 2014). Hewan dengan mudah menyerap timbal dari makanan dan terakumulasi dalam jaringan seperti hati dan ginjal (Agustina, 2010).

Sampai saat ini belum ada informasi tentang pemanfaatan eceng gondok dari perairan tercemar timbal serta pengaruhnya terhadap organ hati dan ginjal. Untuk itu perlu dilakukan penelitian tentang penggunaan eceng gondok sebagai bahan pakan babi serta pengaruhnya terhadap gambaran histopatologi hati dan ginjal babi.

METODE PENELITIAN

Perlakuan sampel

Babi diberikan pakan dengan eceng gondok dari perairan tercemar dengan 4 perlakuan dan dengan 2 ulangan, sehingga jumlah babi yang digunakan sebanyak 8 ekor. Pemeliharaan dilakukan selama 4 bulan. Keempat perlakuan tersebut adalah: A: Babi yang mendapat ransum tanpa eceng gondok
B: Babi yang mendapat ransum yang ditambah dengan 2,5% eceng gondok,
C: Babi yang mendapat ransum yang ditambah dengan 5% eceng gondok,
D: Babi yang mendapat ransum yang ditambah dengan 7,5% eceng gondok

Pengambilan sampel

Pengambilan sampel organ dilakukan dengan cara nekropsi pada semua babi yang dijadikan sampel di akhir penelitian. Sampel organ berupa hati dan ginjal kemudian dimasukkan ke dalam tabung yang berisi *neutral buffer formalin* 10%.

Pembuatan preparat

Pembuatan preparat histopatologi dilakukan dengan tahapan sebagai berikut: organ hati dan ginjal difiksasi dengan larutan *neutral buffer formalin* 10% minimal 24 jam. Kemudian jaringan dipotong-potong dan dimasukkan ke dalam wadah spesimen. Selanjutnya proses dehidrasi pada konsentrasi alkohol bertingkat yaitu alkohol 70%, 80%, 90%, alkohol absolut I dan absolut II. Tahapan selanjutnya adalah penjernihan dengan xylol dan pencetakan menggunakan parafin, lalu disimpan dalam lemari es. Kemudian dipotong tipis 4-5 μm

menggunakan mikrotom. Hasil potongan diapungkan dalam *waterbath* agar jaringan tidak berlipat. Kemudian sediaan diletakkan pada gelas objek untuk pewarnaan Hematoksilin dan Eosin (HE).

Pada pewarnaan HE, sediaan direndam dalam xylol 1 dan 2 untuk dilakukan deparafinasi kemudian rehidrasi dengan perendaman pada alkohol absolut, alkohol 95%, dan alkohol 80% masing-masing selama 2 menit, lalu dicuci dengan air mengalir. Pewarnaan dengan Hematoksilin dilakukan selama 8 menit, dibilas dengan air mengalir, lalu dicuci dengan Lithium karbonat selama 15-30 detik, dibilas dengan air mengalir. Pewarnaan Eosin selama 2-3 menit. Sediaan yang diwarnai eosin dicuci dengan air mengalir lalu dikeringkan. Kemudian sediaan dimasukkan ke dalam alkohol 95% dan alkohol absolut masing-masing sebanyak 10 kali celupan dan ke dalam alkohol absolut 2 selama 2 menit. Selanjutnya ke dalam xylol 1 selama 1 menit dan xylol 2 selama 2 menit. Sediaan kemudian ditetaskan dengan perekat *permount* dan ditutup dengan gelas penutup dan selanjutnya diperiksa di bawah mikroskop.

Standarisasi Pemeriksaan Preparat Histopatologi

Pemeriksaan preparat histopatologi jaringan hati dan ginjal babi yang diberikan ransum eceng gondok diamati menggunakan mikroskop dengan perbesaran 100x, 200x dan 400x. Perubahan yang diamati seperti : degenerasi melemak, nekrosis dan peradangan.

Analisis Data

Data yang diperoleh dianalisis secara deskriptif kualitatif dengan melihat perubahan yang terjadi pada hati dan ginjal babi antara kelompok perlakuan dan kontrol.

Lokasi dan Waktu Penelitian

Pemeliharaan babi untuk penelitian dilakukan di Desa Candikusuma, Jembrana. Untuk pemeriksaan gambaran

histopatologi dilakukan di Laboratorium Patologi Fakultas Kedokteran Hewan Universitas Udayana. Penelitian dilakukan selama 4 bulan.

HASIL DAN PEMBAHASAN

Pemeriksaan mikroskopis pada hati ditemukan degenerasi melemak, yaitu terdapat vakuola-vakuola berwarna putih yang mendesak nukleus ke tepi sel. Selain itu ditemukan juga sel-sel hati yang mengalami nekrosis dan inflamasi. Pada daerah nekrosis ditemukan proliferasi sel *kuffer* dan infiltrasi sel limfosit. Sedangkan pada pemeriksaan mikroskopis ginjal ditemukan adanya degenerasi melemak pada glomerulus, tubulus proksimal dan tubulus distal. Selain itu pada ginjal juga ditemukan adanya nekrosis serta inflamasi.

Dari delapan sampel hati dan delapan sampel ginjal babi Landrace yang diberi perlakuan ransum eceng gondok, ditemukan adanya perubahan histopatologi yaitu mulai dari konsentrasi 2,5%, 5%, dan 7,5%. Sedangkan pada jaringan hati dan ginjal perlakuan kontrol tidak ditemukan adanya perubahan seperti degenerasi melemak, nekrosis dan inflamasi. Hasil pemeriksaan hati dengan perlakuan eceng gondok konsentrasi 2,5 % hanya ditemukan adanya nekrosis, sedangkan degenerasi melemak dan infiltrasi sel radang tidak ditemukan. Pada perlakuan eceng gondok konsentrasi 5% hanya ditemukan perubahan berupa degenerasi melemak dan nekrosis serta tidak ditemukan inflamasi. Sedangkan pada perlakuan eceng gondok 7,5% ditemukan perubahan berupa degenerasi melemak, nekrosis dan inflamasi.

Pada pemeriksaan ginjal dengan perlakuan 2,5 % eceng gondok hanya ditemukan adanya nekrosis, sedangkan degenerasi melemak dan inflamasi tidak ditemukan. Pada perlakuan eceng gondok konsentrasi 5% hanya ditemukan perubahan berupa degenerasi melemak dan nekrosis serta tidak ditemukan inflamasi. Sedangkan pada perlakuan 7,5% eceng

gondok ditemukan degenerasi melemak, nekrosis serta inflamasi. Gambaran histopatologi hati dan ginjal babi Landrace berdasarkan perlakuan disajikan pada Gambar 1-8.

Tabel 1. Hasil Pemeriksaan Histopatologi Jaringan Hati dan Ginjal Babi Landrace paska Pemberian Eceng Gondok dari Perairan Tercemar Timbal (Pb).

Organ	Perlakuan	U	D	N	I	
Hati	Kontrol	1	-	-	-	
		2	-	-	-	
	2,5%	1	-	+	-	
		2	-	-	-	
	5%	1	+	+	-	
		2	+	+	-	
	7,5%	1	+	+	+	
		2	+	+	+	
	Ginjal	Kontrol	1	-	-	-
			2	-	-	-
2,5%		1	-	-	-	
		2	-	+	-	
5%		1	+	+	-	
		2	+	+	-	
7,5%		1	+	+	+	
		2	+	+	+	

Keterangan :

(+) : Ditemukan adanya perubahan histopatologi

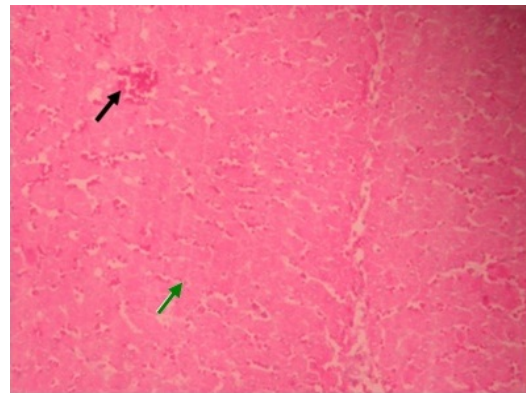
(-) : Tidak ditemukan adanya perubahan histopatologi

U : Ulangan D : Degenerasi

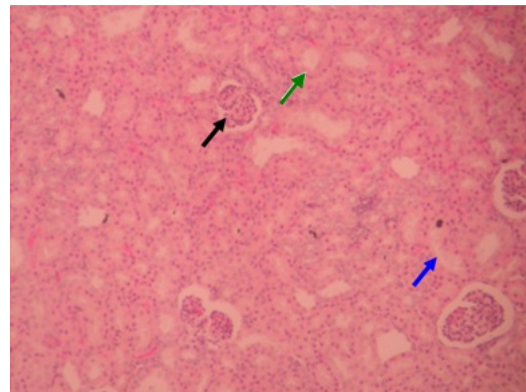
N : Nekrosis I : Inflamasi

Berdasarkan intensitas keparahan lesi, pada pemberian eceng gondok konsentrasi 7,5% ditemukan perubahan seperti degenerasi melemak, nekrosis dan inflamasi. Temuan ini menunjukkan bahwa pasca pemberian eceng gondok konsentrasi 7,5% perubahannya paling berat dibandingkan perlakuan eceng gondok konsentrasi 5%, 2,5% dan kontrol baik pada jaringan hati maupun ginjal. Pada perlakuan eceng gondok konsentrasi 5% ditemukan perubahan degenerasi

melemak dan nekrosis. Pada perlakuan eceng gondok konsentrasi 2,5% hanya ditemukan perubahan nekrosis. Perubahan nekrosis pada konsentrasi eceng gondok 2,5% secara teori didahului oleh adanya perubahan degenerasi melemak (Hestianah et al., 2010). Sedangkan pada kontrol tidak ditemukan adanya perubahan histopatologi.

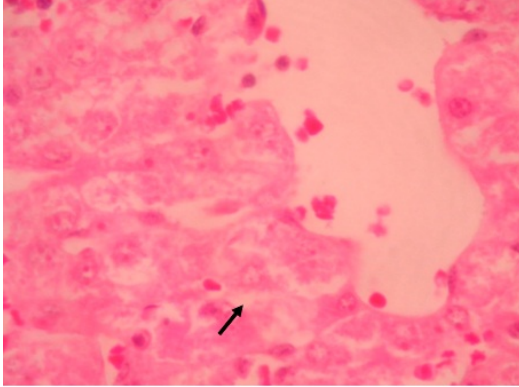


Gambar 1. Gambaran histopatologi hati babi kontrol. Terlihat adanya vena sentralis (→) dan hepatosit (→). (Pewarnaan HE, 100x).

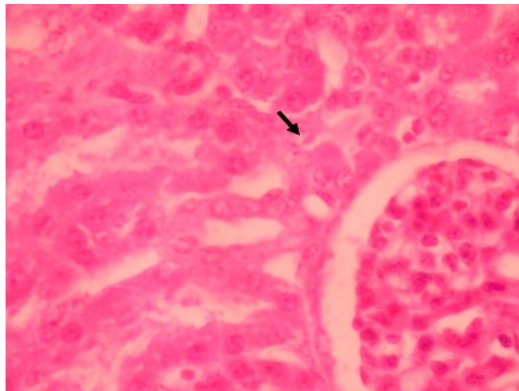


Gambar 2. Gambaran histopatologi ginjal babi kontrol. Terlihat adanya glomerulus (→), tubulus proksimal (→) dan tubulus distal (→). (Pewarnaan HE, 100x).

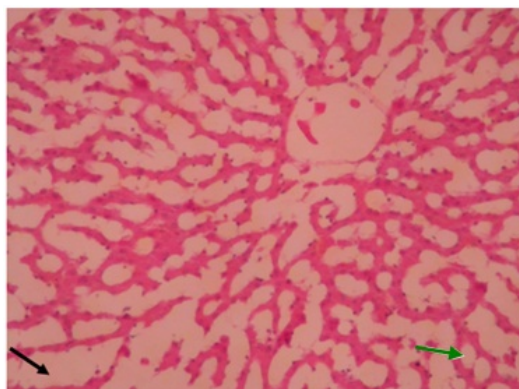
Perubahan-perubahan ini terkait dengan metabolisme timbal (Pb) di dalam tubuh. Timbal dalam sistem pencernaan kemudian terakumulasi dalam darah. Selanjutnya melalui peredaran darah, timbal masuk ke dalam jaringan seperti hati dan ginjal (Kamilatussaniah dan Iswari, 2015).



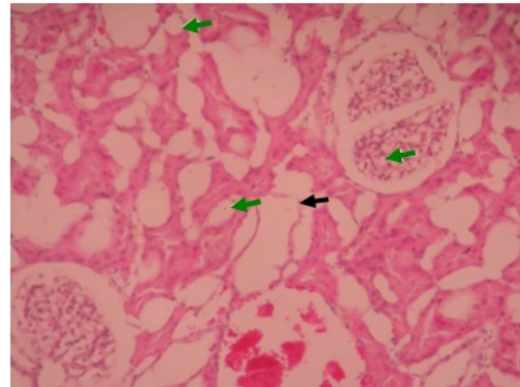
Gambar 3. Gambaran histopatologi hati babi pada perlakuan 2,5%. Ditemukan perubahan berupa nekrosis pada hepatosit (→). (Pewarnaan HE, 400x).



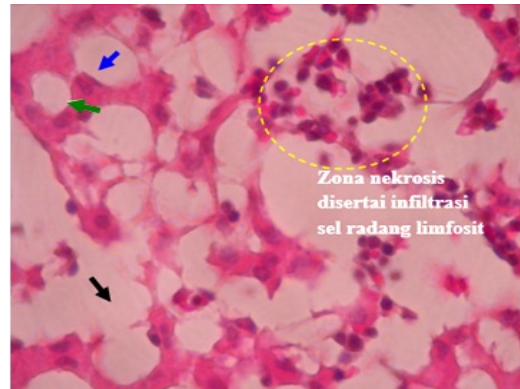
Gambar 4. Gambaran histopatologi ginjal babi pada perlakuan 2,5%. Ditemukan perubahan berupa nekrosis pada tubulus proksimal dan tubulus distal (→). (Pewarnaan HE, 400x).



Gambar 5. Gambaran histopatologi hati babi pada perlakuan 5%. Pada hepatosit ditemukan adanya degenerasi melemak (→) dan nekrosis (→). (Pewarnaan HE, 200x).



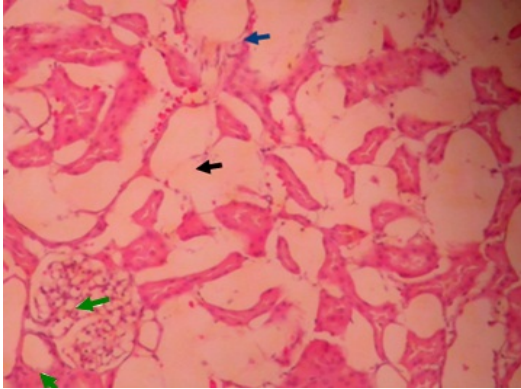
Gambar 6. Gambaran histopatologi ginjal babi pada perlakuan 5%. Pada tubulus proksimal, tubulus distal dan glomerulus ditemukan adanya degenerasi melemak (→) dan nekrosis (→). (Pewarnaan HE, 400x).



Gambar 7. Fotomikrograf histopatologi hati babi pada perlakuan 7,5%. Pada hepatosit ditemukan adanya degenerasi melemak (→), nekrosis (→), proliferasi sel kupffer (→) dan infiltrasi sel radang. (Pewarnaan HE, 400x).

Dalam jangka waktu lama Pb akan terakumulasi serta mengakibatkan kerusakan dengan menginduksi pembentukan radikal bebas dan kemampuan sistem antioksidan tubuh menurun, kemudian akan terjadi stres oksidatif (Kamilatussaniah dan Iswari, 2015). Timbal yang masuk ke dalam tubuh menjadi senyawa kimia Pb^{2+} dengan atom bebas pada lapisan luarnya. Timbal berubah menjadi radikal bebas karena memiliki atom bebas yang berusaha melengkapi lapisan luarnya menjadi lebih stabil dengan cara mengikat molekul lain dari organ tubuh. Dalam mencapai

kestabilan tersebut, Pb^{2+} akan mengikat lipid dari membran sel hati dan ginjal serta membentuk peroksidasi lipid sehingga menyebabkan stres oksidatif dan kerusakan pada membran sel hati maupun ginjal (Hidayat *et al.*, 2013).



Gambar 8. Fotomikrograf histopatologi ginjal babi pada perlakuan 7,5%. Pada tubulus proksimal, tubulus distal dan glomerulus ditemukan adanya degenerasi melemap (\rightarrow), nekrosis (\rightarrow) dan inflamasi (\rightarrow). (Pewarnaan HE, 400x)

Stres oksidatif mengakibatkan terbentuknya radikal hidroksil. Senyawa timbal yang masuk melalui makanan menyebabkan kerusakan hati dan ginjal dengan melibatkan pembentukan radikal bebas. Radikal bebas dengan jumlah berlebih di dalam tubuh dapat menyebabkan kerusakan sel, asam nukleat, protein dan asam lemak. Rusaknya sel akibat radikal bebas reaktif diawali dengan kerusakan membran sel antara lain mengubah fluiditas, struktur dan fungsi membran sel. Timbal adalah senyawa lipofilik sehingga mudah berikatan dengan lipid dari membran sel serta membentuk peroksidasi lipid. Terpapar timbal dalam jangka waktu lama dapat menyebabkan nekrosis dan kerusakan sel hati dan ginjal (Hidayat *et al.*, 2013).

Kerusakan sel yang ditemukan pada pemeriksaan hati dan ginjal babi Landrace yang diberi perlakuan eceng gondok dari perairan tercemar timbal (Pb) adalah degenerasi melemap, nekrosis dan inflamasi pada sel hati dan ginjal babi. Degenerasi merupakan perubahan

morfologi sel akibat gangguan metabolisme intraselular yang selanjutnya menimbulkan perubahan struktur sel. Perubahan yang terjadi bersifat *reversible* (Dewi dan Sutejo, 2011). Jenis degenerasi sel yang ditemukan adalah degenerasi melemap (perlemakan hati). Degenerasi melemap (*fatty degeneration*) merupakan akumulasi lemak dalam sitoplasma sel. Biasanya terjadi dalam sel-sel parenkimatos, misalnya sel hepar dan tubulus ginjal. Pada pewarnaan hematoksilin eosin (HE), lemak yang hilang akibat proses dehidrasi dengan alkohol akan terbentuk vakuola-vakuola. Lemak dalam sitoplasma sel dapat mendesak inti sel ke pinggir yang tampak pada pemeriksaan mikroskopik (Berata *et al.*, 2016).

Kerusakan sel atau jaringan yang merupakan kelanjutan dari degenerasi sel adalah nekrosis sel yang sifatnya *irreversible* (Hestianah *et al.*, 2010). Masuknya suatu substansi toksik dalam waktu yang lama akan menyebabkan nekrosis pada sel hati dan ginjal. Nekrosis diawali dengan perubahan morfologi inti sel yaitu piknosis. Tahap berikutnya inti pecah (karioheksis) dan inti menghilang (kariolisis) (Swarayana *et al.*, 2012; Adikara *et al.*, 2013). Pada daerah nekrosis ditemukan adanya infiltrasi sel radang berupa limfosit serta proliferasi sel *kuffer* pada hati. Adanya sel-sel ini mungkin dikarenakan inflamasi yang bersifat kronis. Hal ini sesuai dengan pernyataan Mitchell dan Cotran (2003), yaitu jika inflamasi yang terjadi bersifat kronis, ditandai dengan infiltrasi sel mononuklear (seperti makrofag, limfosit, dan sel plasma), destruksi jaringan dan perbaikan (meliputi proliferasi pembuluh darah baru/angiogenesis dan fibrosis). Sel – sel radang yang terakumulasi pada daerah inflamasi merupakan respon adanya faktor kemotaktik (Sugito *et al.*, 2006). Inflamasi atau reaksi peradangan merupakan mekanisme penting yang diperlukan tubuh untuk mempertahankan diri dari berbagai bahaya yang mengganggu keseimbangan

juga memperbaiki struktur serta gangguan fungsi jaringan yang ditimbulkan bahaya tersebut (Adinata *et al.*, 2012).

Keracunan yang bersifat kronis terjadi karena absorpsi timbal (Pb) dalam jumlah yang kecil, tetapi terpapar dalam jangka waktu cukup lama dan terakumulasi dalam organ dan jaringan tubuh terutama hati dan ginjal (Hidayat *et al.*, 2013). Perubahan-perubahan histopatologi hati babi Landrace yang diberi pakan eceng gondok dari perairan tercemar timbal (Pb) sesuai dengan penelitian Triadayani *et al.* (2010) yang menyatakan bahwa, logam timbal (Pb) berpengaruh terhadap struktur jaringan hati ikan kerapu bebek (*Cromileptes altivelis*) yaitu dapat menyebabkan kerusakan berupa degenerasi melemak, degenerasi hidrofik, hemoragi, kongesti dan nekrosis hepatitis. Sedangkan perubahan yang terjadi pada ginjal sesuai dengan penelitian Dragan *et al.* (2009) yang menyatakan bahwa logam berat yang terakumulasi pada ginjal babi dapat mengakibatkan perubahan histopatologi yaitu perdarahan pada korteks, degenerasi melemak, distrofi dan degenerasi vakuolar pada sel epitel tubulus proksimal serta nefritis interstitial fokal.

SIMPULAN DAN SARAN

Simpulan

Berdasarkan hasil penelitian dapat disimpulkan bahwa pemberian eceng gondok dari perairan tercemar timbal (Pb) dalam ransum sampai dengan konsentrasi 7,5% menyebabkan perubahan degenerasi melemak, nekrosis serta inflamasi pada jaringan hati dan ginjal babi Landrace jantan.

Saran

Perlu penelitian lebih lanjut untuk mengetahui perubahan histopatologi organ-organ lain yang menjadi sasaran dari keracunan timbal (Pb) seperti jantung dan pankreas babi Landrace yang diberi pakan eceng gondok dari perairan tercemar timbal (Pb) dengan waktu penelitian yang

diperpanjang, sehingga perubahan-perubahan mikroskopis lain dapat diketahui.

UCAPAN TERIMAKASIH

Penelitian ini merupakan bagian dari Penelitian Hibah Grup Riset yang dibiayai dari Dana PNPB Universitas Udayana. Terima kasih kepada semua pihak yang telah berkontribusi dalam penelitian ini.

DAFTAR PUSTAKA

- Adikara IA, Winaya IBO, Sudira IW. 2013. Studi histopatologi hati tikus putih (*Rattus norvegicus*) yang diberi ekstrak etanol daun kedondong (*Spondias Dulcis G. Forst*) secara oral. *Bul Vet Udayana* 5(2): 107-113.
- Adinata MO, Sudira IW, Berata IK. 2012. Efek ekstrak daun ashitaba (*Angelica keiskei*) terhadap gambaran histopatologi ginjal mencit (*Mus musculus*) jantan. *Bul Vet Udayana* 4(2): 55-62.
- Agustina T. 2010. Kontaminasi logam berat pada makanan dan dampaknya pada kesehatan. *Teknubuga* 2(2): 53-65.
- Agustina KK, Dharmayudha AAGO, Oka IBM, Dwinata IM, Kardena IM, Dharmawan NS, Damriyasa IM. 2016. Case of entamoebiasis in pigs raised with a free range systems in Bali, Indonesia. *J Vet* 17(4): 570-575.
- Berata IK, Winaya IBO, Adi AAAM, Adnyana IBW, Kardena IM. 2016. Patologi Veteriner Umum. 3thEd. Swasta Nulus. Denpasar.
- Dewi R, Sutejo IR. 2011. Pemberian minyak goreng bekas pakai dalam menimbulkan kerusakan sel—sel hati mencit dan penurunan kadar albumin serum mencit. *Molucca Medica* 4(1): 61-69.
- Dragan RM, Milijan J, Verica BJ, Zoran IP, Srđan MS. 2009. Toxicological assessment of toxic element residues in swine kidney and its role in public

- health risk assessment. *Int J Env Res Pub Health* 6: 3127-3142.
- Hestianah EP, Hidayat N, Koesdarto S. 2010. Pengaruh lama pemberian ekstrak rimpang temu ireng (*Curcuma aeruginosa Roxb.*) terhadap gambaran histopatologi hati mencit (*Mus musculus*) jantan. *Vet Medika* 3(1): 1.
- Hidayat A, Christijanti W, Marianti A. 2013. Pengaruh Vitamin E terhadap kadar SGPT dan SGOT tikus putih galur wistar yang dipapar timbal. *Unnes J Life Sci* 2 (1): 16-21.
- Kamilatussaniah AY, Iswari RS. 2015. Pengaruh suplementasi madu kelengkeng terhadap kadar TSA dan MDA tikus putih yang diinduksi timbal (Pb). *J MIPA* 38(2): 107-113.
- Kusumadewi MR, Suyasa IWB, Berata IK. 2014. Tingkat biokonsentrasi logam berat dan gambaran histopatologi ikan mujair (*Oreochromis mossambicus L*) yang hidup di perairan tukad badung kota Denpasar. *Ecotrophic* 9(1): 25-34.
- Mitchell RN, Cotran RS. 2003. Acute and Chronic Inflammation. Dalam SL Robbins, V Kumar. Robbins Basic Pathology Philadelphia: Elsevier Saunders (7thEd): 33-59.
- Riswandi. 2014. Kualitas silase eceng gondok (*Eichhornia crassipes*) dengan penambahan dedak halus dan ubi kayu. *J Pet Sriwijaya* 3(1): 1-6.
- Sugito W, Manalu DA, Astuti E, Handharyani, Chairul. 2006. Histopatologi hati dan ginjal pada ayam broiler yang dipapar cekaman panas dan diberi ekstrak kulit batang jaloh (*Salix tetrasperma Roxb.*). *JITV* 12(1): 728-734.
- Swarayana IMI, Sudira IW, Berata IK. 2012. Perubahan histopatologi hati mencit (*Mus musculus*) yang diberikan ekstrak daun ashitaba (*Angelica keiskei*). *Bul Vet Udayana* 4(2): 119-125.
- Triadayani AE, Aryawati R, Diansyah G. 2010. Pengaruh logam timbal (Pb) terhadap jaringan hati ikan kerapu bebek (*Cromileptes altivelis*). *Maspari J* 1(1):42-47.