



I n d o n e s i a
Medicus Veterinus

Vol. 10 No. 2
Maret 2021



Sapi Brahman
Bos taurus indicus

©Nisa Maharani



I n d o n e s i a
Medicus Veterinus

Diterbitkan oleh:

 MEDIA KOMUNIKASI CIVITAS AKADEMIKA KEDOKTERAN HEWAN
SUARA SATWA

&

 pISSN: 1411-8327
eISSN: 2477-6637
Jurnal Veteriner
INDONESIAN VETERINARY JOURNAL

EDITOR-IN-CHIEF

Dr. drh. I Wayan Batan, MS

EDITORIAL BOARD

Prof. Dr. drh. Tjok. Gde Oka Pemayun, MS

Prof. drh. Nyoman Mantik Astawa, Ph.D

Prof. Dr. drh. Iwan Harjono Utama, MS

Dr. drh. Ketut Suatha, M.Si

Prof. Dr. drh. I Nyoman Suarsana, M.Si

Prof. Dr. drh I Wayan Suardana, M.Si

drh. Tjok Sari Nindhia, MP

ASSOCIATE EDITOR

Rahmi Maulidya Putranty

Dzikri Nurma'rifah Takariyanti

Yeyen Fami Gressia Br Surbakti

Mahda Dwi Darmayanti

Made Santi Purwitasari

Thiara Ayu Pangesti

Marissa Divia Dayanti

Bagus Aldiansyah

Palagan Senopati Sewoyo

Adriati Ningsih

Tjokorda Istri Agung Pradnya Dewi P

Zidan Ramadhan



UCAPAN TERIMA KASIH KEPADA MITRA BEBESTARI

INDONESIA MEDICUS VETERINUS

Indonesia Medicus Veterinus (IMV) mengucapkan terima kasih kepada mitra bebestari yang telah meninjau artikel untuk jurnal IMV Edisi Bulan Maret 2021 Volume 10 Nomor 2.

Mitra Bebestari IMV Tahun 2021 Volume 10 Nomor 2 Edisi Maret

Dr. drh. Ida Bagus Made Oka, M.Kes.

drh. Anak Agung Gde Jaya Wardhita, M.Kes.

drh. Tjokorda Sari Nindhia, M.P.

Prof. Dr. drh. Ida Bagus Komang Ardana, M.Kes.

Dr. drh. I Nyoman Adi Suratma, M.P.

Dr. drh. I Gusti Made Krisna Erawan, M.Si.

Dr. drh. I Ketut Anom Dada, M.S.

drh. I Wayan Nico Fajar Gunawan, M.Si.

drh. I Made Merdana, M.P.

drh. I Wayan Wirata, M.Sc.

Dr. drh. Ida Bagus Ngurah Swacita, M.P.

drh. Luh Made Sudimartini, M.Sc.

drh. Sri Kayati Widyastuti, M.Si.

Dr. drh. I Made Dwinata, M.Kes.

drh. Anak Agung Oka Dharmayudha, M.P.

Dr. drh. Ida Bagus Oka Winaya, M.Kes.

drh. I Putu Henrywaesa Sudipa, M.Si.

drh. Samsuri, M.Kes.



I n d o n e s i a
Medicus Veterinus



<http://ojs.unud.ac.id/index.php/imv>

ORIGINAL RESEARCH

Prevalensi Infeksi Strongyloides sp. pada Sapi Bali di Mengwi Badung dan Baturiti Tabanan, Provinsi Bali

(PREVALENCE OF STRONGYLOIDES SP INFECTION IN BALI CATTLE IN MENGWI BADUNG AND BATURITI TABANAN OF THE BALI PROVINCE)

Prevalensi dan Identifikasi Protozoa Eimeria sp., dan Isospora sp., Intestinal Sapi Bali di Dataran Tinggi dan Dataran Rendah Basah

(PREVALENCE AND IDENTIFICATION OF EIMERIA SP., AND ISOSPORA SP., AN INTESTINAL PROTOZOA OF BALI CATTLE IN WET HIGHLANDS AND LOWLANDS)

Salep Ekstrak Daun Kersen Meningkatkan Kepadatan Kolagen dan Mempercepat Penyembuhan Luka Sayat pada Kulit Mencit Hiperglikemia

(MUNTINGIA CALABURA'S LEAVES EXTRACT OINTMENT INCREASED COLLAGEN DENSITY AND ENHANCED HEALING OF SKIN INCISION WOUND IN HYPERGLYCEMIC MICE)

Klasterisasi Babi yang Dipotong di Rumah Pemotongan Hewan Pesanggaran berdasarkan Bobot Badan

(PIGS CLUSTERIZATION BASED ON BODY WEIGHT IN PESANGGARAN SLAUGHTERHOUSE, OF DENPASAR)

Salep Ekstrak Daun Kersen Menurunkan Kadar Gula Darah dan Migrasi Sel Polimorfonuklear pada Mencit Hiperglikemi

(KERSEN LEAF EXTRACT OINTMENT DECREASE BLOOD SUGAR LEVELS AND MIGRATION POLYMORPHONUCLEAR CELLS IN HYPERGLYCEMIC MICE)

Identifikasi dan Prevalensi Cacing Strongyle pada Sistem Pemeliharaan Sapi Bali Terintegrasi di Mengwi, Badung, Bali

(THE PREVALENCE AND IDENTIFICATION OF STRONGYLE NEMATODE IN INTEGRATED BALI CATTLE FARMING SYSTEM IN DISTRICT OF MENGWI, BADUNG, BALI)

Dampak Minyak Rajas yang Diberikan Secara Oral Terhadap Histopatologi Hati dan Aktivitas Aminotransferase Ayam Kampung Jantan

(THE IMPACT ORAL ADMINISTRATION OF MINYAK RAJAS ON LIVER HISTOPATOLOGY AND AMINOTRANSFERASE ACTIVITIES IN MALE KAMPONG CHICKEN)

Prevalensi dan Faktor Risiko Strongyloides papillosus pada Kambing-Kambing di Kota Denpasar

(PREVALENCE AND RISK FACTORS OF STRONGYLOIDES PAPILLOSUS IN GOATS IN DENPASAR CITY)

CASE REPORT

Laporan Kasus: Anemia Mikrositik Hipokromik pada Anjing yang Terinfeksi Tungau Sarcoptes sp. secara General

(HYPOCHROMIC MICROCYTIC ANEMIA IN GENERALIZED SARCOPTIC MANGE INFECTED DOG: A CASE REPORT)

Laporan Kasus: Rhinitis Kronis pada Anjing Persilangan Shih tzu

(CHRONIC RHINITIS IN MIXED SHIH TZU DOG: A CASE REPORT)

Laporan Kasus: Penanganan Fraktur Diafisis Tulang Kering dan Tulang Betis pada Anjing Persilangan Pomeranian

(FRACTURE TREATMENT IN TIBIA AND FIBULA BONES IN POMERANIAN CROSSBREED DOG: A CASE REPORT)

Laporan Kasus: Vulnus Laceratum Akibat Jeratan Kawat pada Leher Anjing Lokal

(VULNUS LACERATUM DUE TO WIRE ENTANGLEMENT IN LOCAL DOG NECK: A CASE REPORT)

Laporan Kasus: Anaplasmosis pada Anjing Peranakan Kintamani

(ANAPLASMOSIS IN KINTAMANI CROSSBREED DOG: A CASE REPORT)

Laporan Kasus: Rhinitis Infeksi Bakteri pada Kucing Peliharaan

(BACTERIAL INFECTIOUS RHINITIS IN CAT: A CASE REPORT)

Laporan Kasus: Penanganan Bedah pada Kista Multiple Kelenjar Sebaceous pada Anjing Persilangan Pomeranian

(SURGICAL TREATMENT ON MULTIPLE CYST OF MIX POMERANIAN DOG'S SEBACEOUS GLAND: A CASE REPORT)

REVIEW ARTICLE

Kajian Pustaka: Pemanfaatan Tikus Sebagai Hewan Model Trauma Tumpul (Kontusio)

(UTILIZATION OF RATS AS BLUNT TRAUMA ANIMALS MODEL: A LITERATURE REVIEW)

KANTOR REDAKSI

Jl. Raya Sesetan Gg. Markisa No. 6
Br. Gaduh, Sesetan, Denpasar 80232
Telp. (0361) 8423061



Laporan Kasus: Anaplasmosis pada Anjing Peranakan Kintamani

(ANAPLASMOSIS IN KINTAMANI CROSSBREED DOG: A CASE REPORT)

Ninis Arsyitahlia¹,
I Nyoman Suartha², I Gede Soma³

¹Mahasiswa Pendidikan Profesi Dokter Hewan

²Laboratorium Ilmu Penyakit Dalam Veteriner

³Laboratorium Fisiologi, Farmakologi, dan Farmasi Veteriner

Fakultas Kedokteran Hewan, Universitas Udayana

Jl. Sudirman, Sanglah, Denpasar, Bali, Indonesia, 80234;

Telp/Fax: (0361) 223791

e-mail: arsyitahlianinis@gmail.com

ABSTRAK

Anaplasmosis merupakan penyakit pada anjing yang disebabkan oleh mikroorganisme intraselular gram negatif yang termasuk dalam famili *Anaplasmataceae*. Seekor anjing *mix* kintamani berumur 1 tahun diperiksa di Rumah Sakit Hewan, Fakultas Kedokteran Hewan, Universitas Udayana dengan keluhan; gatal-gatal, infestasi caplak, lemas, nafsu makan menurun dan eritema di seluruh tubuh anjing. Hasil pemeriksaan klinis menunjukkan membran mukosa mulut pucat, anjing lemah, infestasi caplak *Rhiphicephalus* pada kulit. Pemeriksaan hematologi rutin menunjukkan terjadi anemia normositik hiperkromik, dan trombositopenia. Pemeriksaan ulas darah positif ditemukan agen *Anaplasma* spp. Terapi yang diberikan berupa terapi secara kausatif, simptomatis dan suportif. Terapi kausatif diberikan doksisisiklin dosis 10 mg/kg BB diberikan secara oral selama 28 hari, ivermectin dosis 0,2-0,3 mg/kg BB, disuntikkan secara subkutan satu minggu sekali selama tiga minggu, terapi simptomatis dengan vetadryl dosis 1-5 mg/kg BB, disuntikkan secara subkutan satu minggu sekali selama tiga minggu, sedangkan terapi suportif diberikan pemberian vitamin livron b-pleks sehari sekali selama 10 hari. Pengobatan dengan doksisisiklin, ivermectin, vetadryl dan livron b-pleks memberikan hasil yang baik terhadap anjing kasus dari segi keaktifan hewan, pertumbuhan rambut, nafsu makan yang baik dan hewan bebas dari caplak.

Kata-kata kunci: Anaplasmosis; anjing peranakan kintamani; trombositopenia

ABSTRACT

Anaplasmosis is a disease in dogs caused by gram-negative intracellular microorganisms belonging to the Anaplasmataceae family. A 1 year old Kintamani mix dog was examined at the Veterinary Hospital, Faculty of Veterinary Medicine, Udayana University with complaints; itching, tick infestation, weakness, decreased feeding and erythema throughout the dog's body. Clinical examination results show pale mucous membranes in the mouth, weak dogs, *Rhiphicephalus* tick infestation of the skin. Routine haematological examination revealed hyperchromic normocytic anemia and thrombocytopenia. Positive blood smear examination found *Anaplasma* spp. The therapy given is in the form of causative, symptomatic and supportive therapy. Causative therapy was given doxycycline dose 10 mg / kg BW given orally for 28 days, ivermectin dose 0.2-0.3 mg / kg BW, subcutaneously once a week for three weeks, symptomatic therapy with vetadryl dose 1-5 mg / kg BW, subcutaneously once a week for three weeks, while supportive therapy was given by giving vitamin Livron b-plex once a day for 10 days. Treatment with doxycycline, ivermectin, vetadryl and livron b-plex gave good results in case dogs in terms of animal activity, hair growth, good appetite and free animals from ticks.

Keywords: Anaplasmosis; kintamani crossbreed dog; thrombocytopenia

PENDAHULUAN

Anjing merupakan hewan domestikasi yang keberadaannya sangat dekat dengan manusia. Anjing dipelihara dengan berbagai tujuan diantaranya untuk penjagaan rumah, hewan kesayangan, dan sebagai pelacak di kepolisian. Manajemen kesehatan anjing merupakan salah satu bagian dari manajemen pemeliharaan yang harus diperhatikan oleh pemilik. Terdapat beragam penyakit yang dapat menyerang anjing baik penyakit infeksius maupun non-infeksius. Penyakit anaplasmosis adalah salah satu jenis penyakit bakteri intraselular yang menginfeksi anjing.

Anaplasmosis pada anjing disebabkan oleh salah satu dari dua agen bakteri obligat intraseluler Gram-negatif, yakni *Anaplasma phagocytophilum* atau *Anaplasma platys*, termasuk dalam famili *Anaplasmataceae* dalam ordo dari *Rickettsiales*. Bakteri berkembang dalam intrasitoplasmik (morulae) menjadi sel granulositik, terutama di neutrofil (Cockwill, *et al.*, 2009). Sejarah infeksi *granulocytic anaplasmosis* pertama kali diidentifikasi tahun 1982 pada anjing di California yang disebabkan oleh *Ehrlichia phagocytophila*. Spesies tersebut disebut *Anaplasma phagocytophilum* (Sainz *et al.*, 2015). Bakteri *A. phagocytophilum* ditularkan oleh caplak famili *Ixodidae*. Infeksi oleh *A. platys* mengakibatkan trombositopenia siklik (Alleman dan Wamsley, 2008). Penyakit ini ditandai dengan penurunan jumlah trombosit secara tiba-tiba setelah infeksi (Krause *et al.*, 2016). Bakteri *A. platys* adalah spesies lain dari *Anaplasma* yang dapat menginfeksi anjing, yang dianggap sebagai inang reservoir utama. Bakteri ini sebagian besar ditularkan oleh *Rhipicephalus sanguineus* (Khatat *et al.*, 2017).

Anaplasma tersebar luas di alam, inang reservoirnya termasuk banyak hewan liar, dan beberapa spesies peliharaan. Rusa ekor putih dan beberapa spesies hewan pengerat kecil dianggap sebagai inang reservoir primer (Alleman dan Wamsley, 2008). *Anaplasma* diketahui memiliki spesies yang dapat menyebabkan penyakit pada hewan peliharaan dan ternak. Paparan bakteri *Anaplasma* yang bervariasi dapat menimbulkan infeksi tanpa gejala hingga penyakit berat yang berpotensi mematikan (Rovid-Spickler, 2013). Masa inkubasi parasit biasanya 1-2 minggu (Bhoopathy, *et al.*, 2017). Anjing yang terinfeksi *Anaplasma* umumnya menunjukkan gejala klinis berupa demam, anemia, kelemahan (Erawan, *et al.*, 2018). Kelainan laboratorium berupa trombositopenia ditemukan pada kebanyakan anjing penderita anaplasmosis. Menurut Alleman dan Wamsley (2008), abnormalitas hematologi yang paling umum pada anjing adalah trombositopenia ringan

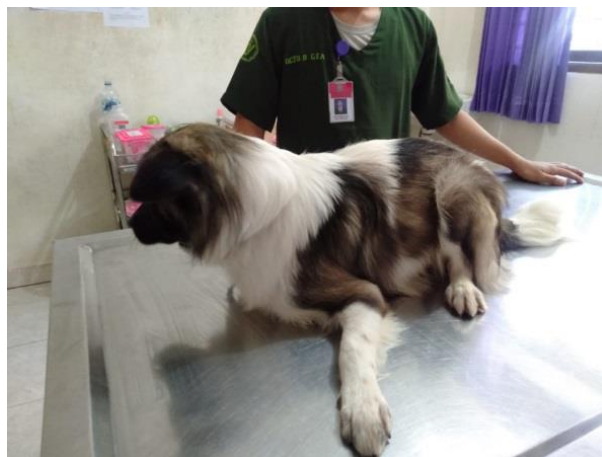hingga berat, ditemukan pada lebih dari 80% anjing yang terinfeksi akut. Sel target untuk *Anaplasma* adalah eritrosit, platelet dan leukosit (Markey, *et.al.*, 2013). Deteksi badan inklusi (*inclusion body*) terjadi pada tahap awal terjadinya infeksi (Bhoopathy, *et al.*, 2017), hal ini sesuai dengan laporan penelitian Krause *et al.*, (2016) Identifikasi laboratorium dari infeksi Anaplasma ditemukan adanya morula pada eritrosit, platelet dan leukosit, namun, jika infeksi berlangsung secara subklinis dan kronis maka tidak ditemukannya adanya badan inklusi.

Berdasarkan uraian tersebut, maka kajian ilmiah pada anjing dibutuhkan untuk menentukan strategi pengendaliannya. Artikel ini membahas tentang kasus *Anaplasmosis* pada anjing peranakan kintamani di Bali.

LAPORAN KASUS

Sinyalemen dan anamnesis

Anjing ras kintamani berjenis kelamin jantan dengan umur satu tahun memiliki bobot badan 9,2 kg. Anjing memiliki rambut berwarna hitam putih, berpostur tubuh tegap, *behavior* dan *habitous* pendiam.



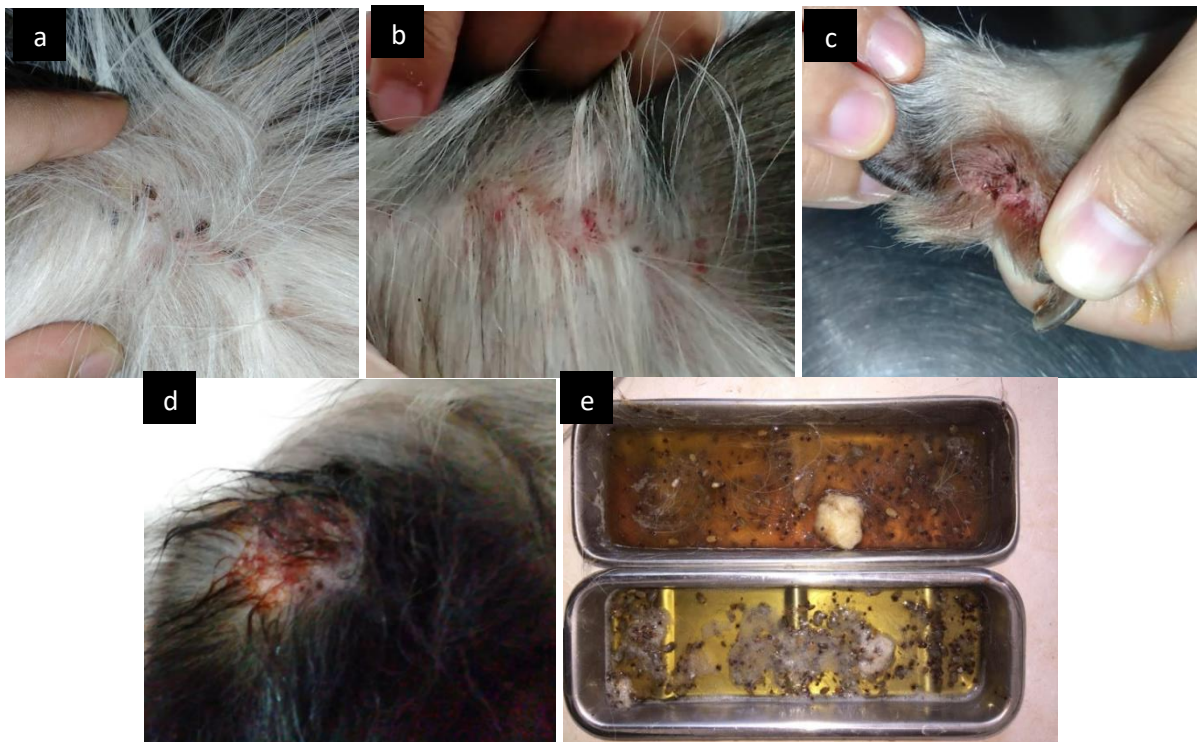
Gambar 1. Dokumentasi pribadi anjing kasus

Berdasarkan anamnesis yang telah dilakukan, anjing yang dibawa ke Rumah Sakit Hewan Udayana dengan gejala gatal-gatal diseluruh badan. Anjing dipelihara dengan cara di lepas di lepas liarkan disekitar rumah. Obat cacing dan vaksin sudah pernah diberikan. Pakan yang diberikan berupa nasi dicampur hati ayam dua kali sehari setiap pagi dan sore. Anjing selama dipelihara dilaporkan belum pernah mendapatkan tindakan pengobatan. Berdasarkan

informasi dari pemilik anjing mengalami gatal-gatal diseluruh tubuh, lemas, nafsu makan menurun dan eritema diseluruh tubuh.

Pemeriksaan fisik dan tanda klinis

Berdasarkan pemeriksaan fisik yang dilakukan di Rumah Sakit Hewan Udayana ditemukan infeksi oleh banyak caplak *Rhipicephalus* diseluruh tubuh dan eritema ditemukan disekitar punggung, kaki dan telinga.



Gambar 2. a.Terlihat adanya banyak caplak diseluruh tubuh b. Eritema diseluruh tubuh c.Terlihat adanya caplak di kak, d. Terlihat adanya caplak di telinga e. Hasil pencabutan caplak di tubuh anjing Robin

Tabel 1. Hasil pemeriksaan status preasens anjing kasus bernama Robin, peranakan anjing kintamani, jenis kelamin jantan, umur 1 tahun

No.	Jenis Pemeriksaan	Hasil	Nilai Normal	Keterangan
1.	Jantung (kali/menit)	108	65-90	Meningkat
2.	Pulsus (kali/menit)	120	65-90	Meningkat
3.	Capillary Refill Time/ CRT (detik)	<2 detik	<2 detik	Normal
4.	Respirasi (kali/menit)	44	15-30	Meningkat
5.	Suhu (°C)	39,1	37,5-38,8	Meningkat

*Sumber: Widodo *et al.* (2011)

Pemeriksaan klinis

Hasil pemeriksaan klinis yang diperoleh bahwa kulit dan kuku mengalami kelainan berupa eritema dan ditemukannya infeksi caplak pada telinga, punggung dan sekitar kuku kaki.

Tabel 2. Hasil pemeriksaan klinis anjing kasus bernama Robin, peranakan anjing kintamani, jenis kelamin jantan, umur 1 tahun.

No.	Jenis Pemeriksaan	Keterangan
1.	Kulit dan Kuku	Tidak Normal
2.	Anggota Gerak	Normal
3.	Muskulokeletal	Normal
4.	Saraf	Normal
5.	Sirkulasi	Tidak Normal
6.	Urogenital	Normal
7.	Respirasi	Tidak Normal
8.	Pencernaan	Normal
9.	Mukosa	Tidak Normal
10.	Limfonodus	Normal

Pemeriksaan Penunjang

Pemeriksaan Hematologi Rutin. Pemeriksaan hematologi rutin terhadap sampel darah anjing kasus diperoleh hasil seperti tabel berikut:

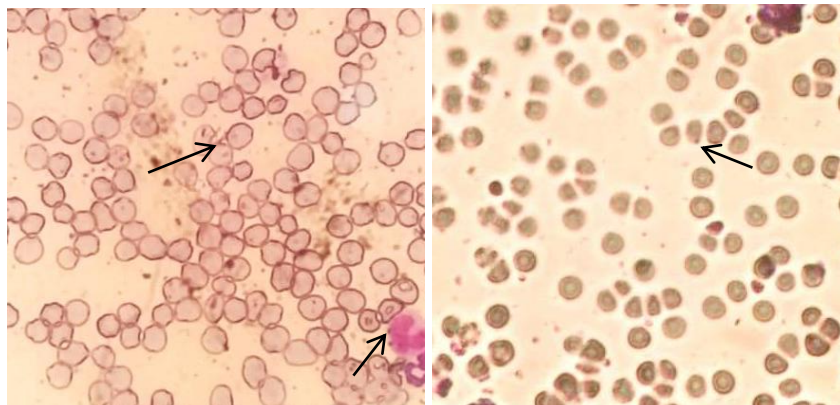
Tabel 3. Hasil Pemeriksaan hematologi rutin anjing kasus bernama robin, peranakan anjing kintamani, jenis kelamin jantan, umur 1 tahun

Hematologi Rutin	Hasil	Nilai Rujukan	Satuan	Keterangan
WBC	14,1	6,0-15,0	10 ⁹ /L	Normal
Limfosit	83,4	10,0-30,0	%	Meningkat
Monosit	10,4	3,0-10,0	%	Meningkat
Granulosit	6,2	63,0-87,0	%	Menurun
RBC	2,33	5,00-8,50	10 ¹² /L	Menurun
HGB	7,3	12,0-18,0	g/dL	Menurun
MCV	65,5	60,0-77,0	fL	Normal
MCH	31,3	14,0-25,0	Pg	Meningkat
MCHC	47,8	31,0-36,0	g/dL	Meningkat
HCT	15,3	37,0-55,0	%	Menurun
PLT	29	160-625	10 ⁹ /L	Menurun

Keterangan: WBC: *White Blood Cell*; RBC: *Read Blood Cells*; HGB: *Haemoglobin*; MCV: *Mean Corpuscular Volume*; MCH: *Mean Corpuscular Haemoglobin*; MCHC: *Mean Corpuacular Haemoglobine Concentration*; HCT : *Haematocrit*; PLT: *Platelet* atau *Trombosit*; PCT: *Procalcitonin*

Hasil pemeriksaan darah didapatkan interpretasi yaitu: anjing kasus mengalami anemia normositik hiperkromik, selain itu anjing juga mengalami trombositopenia dan granulositopenia.

Pemeriksaan Ulas Darah. Hasil pemeriksaan ulas darah ditemukan inklusi intrasitoplasmik (morula). Dari ciri-ciri yang ditemukan menunjukkan parasit darah yaitu *Anaplasma spp.*



Gambar 3. Hasil ulas darah, tanda panah menunjukkan adanya inklusi intrasitoplasmik (morula) dengan pembesaran 400 kali.

Diagnosis dan prognosis

Berdasarkan hasil anamnesis, pemeriksaan fisik, dan pemeriksaan penunjang yaitu; pemeriksaan hematologi rutin dan ulas darah anjing kasus didiagnosa mengalami Anaplasmosis. Prognosis dari anjing kasus yaitu fausta dilihat dari anamnesis, pemeriksaan fisik, pemeriksaan klinis dan pemeriksaan penunjang.

Terapi

Terapi yang diberikan pada anjing Robin yaitu terapi kausatif, simptomatif dan suportif. Terapi kausatif diberikan antibiotika doksisisiklin (Doxycyline, PT. Yarindo Farmatama, Serang, Indonesia) dengan dosis 10 mg/kg BB secara oral selama 28 hari, ivermectin (Ivomec, Merial Saude Animal Ltd., Brazil) dengan dosis 0,2-0,3 mg/kg BB, diberikan secara subkutan satu minggu sekali dengan pengulangan sebanyak tiga kali, terapi simptomatis antihistamin dipenhidramine HCL (Vetadryl, PT. Global Multi Pharmalab, Semarang, Indonesia) dengan dosis 1-5 mg/kg BB, melalui rute subkutan satu minggu sekali dengan pengulangan sebanyak tiga kali, sedangkan terapi suportif diberikan pemberian vitamin B kompleks (Livron b-pleks, PT. Phapros, Tbk, Indonesia) sehari sekali selama 10 hari secara per oral.

PEMBAHASAN

Setelah melakukan pemeriksaan fisik, klinis, darah rutin dan ulas darah, bahwa anjing kasus di diagnosis mengalami *Anaplasmosis*. *Anaplasmosis* pada anjing disebabkan oleh dua agen mikroorganisme obligat intraseluler Gram-negatif yaitu, *A.phagocytophilum* atau *A.*

platys (Erawan *et al.*, 2018). Pemeriksaan fisik menunjukkan bahwa pada tubuh anjing di bagian telinga, punggung dan kaki anjing kasus ditemukan caplak. Caplak *Rhipichepalus* telah dilaporkan berperan penting dalam menularkkan penyakit Anaplasmosis (Koh *et al.*, 2016). Kondisi rambut anjing yang tebal dan panjang disenangi oleh caplak dikarenakan kondisinya yang lembap mendukung pertumbuhan dan perkembangan caplak. Anjing kasus menunjukkan gejala gatal-gatal diseluruh tubuh, lemas, nafsu makan menurun dan eritema diseluruh tubuh. Gejala klinis yang sering dijumpai pada anjing yang terserang *Ehrlichia spp.* dan *Anaplasma spp.* adalah demam (39,4-40,0°C), nafsu makan menurun, feses lembek, *ptechie* sampai epistaksis dan uveitis. Penularan penyakit dapat terjadi melalui gigitan caplak yang berpindah dari satu anjing ke anjing lainnya, caplak bertindak sebagai vektor transmisi dari anjing satu ke anjing lainnya (Nesti *et al.*, 2018).

Gejala klinis dan hasil pemeriksaan darah rutin yang muncul pada hewan kasus berkaitan erat dengan patogenesis dan siklus hidup dari pada *Anaplasma spp.* *Anaplasma spp.* dapat menginfeksi sel darah melalui vektor *R. sanguineus* (Inokuma *et al.*, 2000). Patogenesis *Canine Monocytic Ehrlichiosis* pada hewan memiliki masa inkubasi 8-20 hari diikuti oleh fase akut, subakut, dan terkadang fase kronis. Selama fase akut, parasit memasuki sirkulasi darah dan limfatik dan terlokalisasi dalam makrofag retikuloendotelial sistem di limpa, hati dan kelenjar getah bening atau limfonodus dan di organ tersebut bakteri bereplikasi dengan pembelahan biner. Sel mononuklear yang terinfeksi berikatan dengan sel endotel vaskular dan memulai vasculitis bersama dengan infeksi subendotelial. Manifestasi klinis paling umum selama fase ini adalah depresi, lesu, anoreksia, demam, nafas terengah-engah, limfadenopati, anemia, trombositopenia, kecenderungan hemoragik, leleran purulen pada mata dan hidung, ketimpangan, ataksia dan *dyspnoea*. Anjing yang terinfeksi *Anaplasma sp.* biasanya mengalami bentuk akut monositik dalam 2-4 minggu. Fase subakut ditandai dengan trombositopenia semakin parah, hipergammaglobulinaemia, leukopenia dan anemia. Anjing yang memiliki antibodi kuat mampu menghilangkan bakteri selama fase ini. Anjing yang berada pada fase akut akan mengalami fase subklinis selama beberapa waktu atau dapat berkembang ke fase kronis. Fase subklinis, anjing tetap terinfeksi namun asimtomatis (Brooks, 2009). Fase kronis, gejala serupa dengan yang terlihat pada fase akut namun dengan tingkat keparahan yang lebih tinggi. Temuan umum pada fase ini yaitu selaput lendir pucat, kelemahan, perdarahan dan penurunan bobot badan yang signifikan.

Pada fase kronis, trombositopenia biasanya parah disertai dengan anemia dan leukopenia yang jelas (Lakkawar *et al.*, 2003).

Siklus perkembangan dari *Anaplasma spp.* dimulai ketika caplak stadium larva mengisap darah anjing yang menderita *Anaplasmosis*, lalu bakteri patogen tersebut akan masuk dan bereplikasi di dalam usus caplak. Larva caplak yang telah kenyang karena menghisap darah akan *drop-off* dan *moulting* menjadi nimfa, adapun *Anaplasma spp.* akan tetap di usus caplak dan terbawa dalam proses *moulting* tersebut. *Anaplasma spp.* akan bermigrasi ke kelenjar saliva ketika nimfa caplak siap untuk mengisap darah. Perpindahan *Anaplasma spp.* pada caplak hanya terjadi secara transtadial. Pada saat caplak mengisap darah, *Anaplasma* akan masuk ke dalam tubuh anjing bersamaan dengan keluarnya saliva caplak. Saliva tersebut berperan sebagai antikoagulasi darah inang. *Anaplasma spp.* yang telah masuk ke inang akan menuju target sel dan bereplikasi (Rikihisu, 2010).

Siklus hidup dari anaplasma dibagi menjadi tiga tahap yaitu *elementary bodies*, *initial bodies* dan *morulae*. Infeksi dimulai ketika *elementary bodies* yang ditularkan melalui saliva caplak masuk ke dalam tubuh hospes. *Elementary bodies* akan masuk ke dalam monosit melalui fagositosis. Fusi fagolisosomal *elementary bodies* mulai berkembang dan bereplikasi biner. Infeksi *elementary bodies* berjalan dalam waktu 3-5 hari setelah berkembang menjadi *initial bodies* dengan bentuk pleomorfik dengan besar sekitar 1,0-2,5 mm. Selama 7-12 hari, *initial bodies* berkembang dan bereplikasi biner menjadi morula. Morula akan keluar dari sel (eksositosis) dan mengakibatkan sel menjadi hancur, lalu mengulang infeksi pada sel target lainnya (Dubie *et al.*, 2014; McDade, 1989).

Hasil pemeriksaan hematologi rutin menunjukkan anjing kasus mengalami anemia normositik hiperkromik, trombositopenia dan granulositopenia. Gambaran darah berupa anemia, trombositopenia, dan penurunan jumlah sel granulosit, karena target sel untuk *Anaplasma* adalah eritrosit, platelet dan leukosit (Markey *et.al.*, 2013). Hal serupa dilaporkan oleh Sainz *et al.*, (2015) bahwa gambaran darah anjing yang terinfeksi *Rickettsia* genus *Ehrlichia* dan *Anaplasma* menunjukkan gambaran darah yang bervariasi namun umumnya terjadi anemia, trombositopenia, dan leukositosis maupun leukopenia. Gambaran darah berupa granulositopenia disebabkan target sel dari *Rickettsia Anaplasma sp.* adalah neutrofil dan kadang eosinophil (Tsachev, 2009). Neutrofil merupakan sel darah putih granulosit yang memiliki persentase jumlah paling banyak dari granulosit lainnya. Penurunan jumlah neutrofil yang signifikan dapat menurunkan nilai granulosit dalam hematologi.

Gambaran trombositopenia yang terjadi pada anjing kasus diakibatkan oleh sel-sel mononuklear yang terinfeksi oleh *Anaplasma sp.* dan termarginasi di kapiler-kapiler darah atau bermigrasi ke jaringan endotel sehingga menyebabkan terjadinya peradangan pada pembuluh darah (vaskulitis) saat fase akut. Infeksi oleh parasit *Ehrlichia* dan *Anaplasma* menyebabkan kerusakan *immune-mediated* pada trombosit akibat *autoreactive antibodies* yang melekat pada trombosit sehingga dapat memperpendek masa hidup trombosit. Masa hidup trombosit relatif pendek diperkirakan selama 8-11 hari didalam darah yang bersirkulasi. Penurunan trombosit yang drastis menyebabkan epistaksis (Alleman, 2007). Trombositopenia ditemukan pada lebih dari 80% anjing penderita anaplasmosis (Alleman dan Wamsley, 2008; Rovid-Spickler, 2013). Anemia pada kasus ini juga dapat disebabkan oleh gigitan caplak *R. sanguineus* yang menghisap darah sebagai sumber pakannya. Pemeriksaan ulas darah pada anjing kasus (Gambar 3), ditemukan adanya inklusi intrasitoplasmik (morula). Ditemukannya morula dapat mengindikasikan adanya anaplasmosis. Menurut Erawan *et al.*, (2018) inklusi intrasitoplasmik dapat mendukung diagnosis pada hewan yang terinfeksi secara akut.

Penyakit anaplasmosis ini jika tidak ditangani dengan cepat akan menyebabkan kematian, sedangkan prognosis dari kasus ini adalah fausta dilihat dari anamnesis, pemeriksaan fisik, pemeriksaan klinis dan pemeriksaan laboratorium. Terapi yang diberikan terapi kausatif, simptomatif dan suportif. Terapi kausatif diberikan doksisisiklin 10 mg/kg BB, selama 28 hari secara oral, ivermectin 0,2-0,3 mg/kg BB secara subkutan satu minggu sekali dengan pengulangan sebanyak 3 kali, terapi simtomatis dipenhidramine HCL 1-5 mg/kg BB, secara subkutan satu minggu sekali dengan pengulangan sebanyak tiga kali, sedangkan terapi suportif diberikan pemberian vitamin B kompleks sehari sekali selama 10 hari secara per oral. Mengacu pada McQuiston (2003) doksisisiklin 10 mg/kg BB, selama 14-28 hari merupakan antibiotik paling aktif untuk *Anaplasma spp.* dan *Ehrlichia spp.* dibandingkan ampicilin, ceftriaxone dan amikacin (Maurin *et al.*, 2003). Doksisisiklin adalah antibiotik golongan *oxytetracycline* yang bekerja dengan menghambat sintesis protein bakteri serta melekat pada ribosom 30s (Papich, 2011). Doksisisiklin memiliki aktivitas lipofilik tinggi sehingga mampu melewati lapisan ganda protein bakteri (Petrov, 2018). Sesuai dengan laporan Carrade *et al.* (2009) sebagian besar anjing menunjukkan perbaikan klinis dalam 24-48 jam setelah pengobatan. Studi dilaporkan bahwa dua dari delapan anjing yang terinfeksi membutuhkan hingga enam hari pengobatan tetrasiklin untuk mengatasi tanda-tanda klinis. Menurut Fourie

et al., (2015), pemberian doksisisiklin selama 28 hari terbukti efektif menghilangkan morula yang menginfeksi anjing. Pengendalian caplak pada anjing dapat dilakukan dengan menggunakan injeksi subkutaneus ivermectin 0,2-0,3 mg/kg BB. Ivermectin merupakan obat yang bersifat neurotoksik terhadap parasit (Papich, 2011). Vetadryl adalah obat golongan diphenhydramine, digunakan untuk menghambat pengeluaran histamin yang berlebihan (alergi) dan mengurangi reaksi syok saat penyuntikan ivermectin. Vitamin b kompleks berfungsi sebagai memenuhi kebutuhan vitamin dan mineral pada tubuh. Pemberian terapi menunjukkan hasil yang baik. Hasil evaluasi anjing kasus selama 7 hari menunjukkan perubahan tingkah laku menjadi lebih aktif dan peningkatan nafsu makan, meski terjadi mimisan kembali terjadi pada hari kedua. Evaluasi pada hari ke 14 menunjukkan nafsu makan kembali normal dan epistaksis tidak lagi terjadi. Pengobatan dilakukan sampai hari ke 28 untuk menghilangkan adanya morula pada anjing kasus.

Pengendalian terhadap Anaplasmosis adalah pengendalian dengan pemberantasan terhadap vektor penyakit yaitu caplak. Pemeliharaan anjing secara semi intensif yaitu Anjing yang dipelihara lebih sering dibiarkan bebas di dalam dan pekarangan rumah menjadi faktor pendukung tingginya derajat infestasi caplak, didukung oleh kondisi rambut pada tubuh anjing yang tebal dan panjang disenangi oleh caplak karena kondisinya yang lembap. Manajemen pemeliharaan yang baik terutama sanitasi kandang dan lingkungan sekitar kandang menjadi faktor pendukung yang mempengaruhi prevalensi caplak dan re-infestasi caplak terjadi pada hewan yang sama harus menjadi perhatian utama.

SIMPULAN

Berdasarkan pengobatan dengan doksisisiklin, ivermectin, dipenhidramine HCL dan vitamin B kompleks memberikan hasil yang baik terhadap anjing kasus. Anjing kasus bebas dari caplak pada hari ke 14, nafsu makan membaik, hewan sangat aktif dan pertumbuhan rambut mulai terlihat. Pengobatan tetap dilanjutkan sampai hari ke-28 supaya efektif menghilangkan morula pada anjing kasus.

SARAN

Untuk menghindari terulangnya infeksi *Anaplasma spp.* maka disarankan untuk memberikan pemahaman dan membantu pemilik anjing menerapkan strategi penanggulangan ektoparasit, memperhatikan manajemen pemeliharaan hewan yang baik dan sehat, serta memberikan pengobatan yang teratur kepada hewan kasus.

UCAPAN TERIMA KASIH

Terimakasih kepada seluruh staf Laboratorium Ilmu Penyakit Dalam Veteriner dalam memberikan bimbingan, fasilitas, dan dukungan penulisan hingga terselesaikannya artikel ini dengan baik.

DAFTAR PUSTAKA

- Alleman A. 2007. Canine ehrlichiosis and anaplasmosis: common tick-borne pathogens in dogs. *Veterinary Medicine* 6-10.
- Alleman AR, Wamsley HL. 2008. An update on anaplasmosis in dogs. *Vet Medicine* 103: 212-222.
- Brooks WC. 2009. Ehrlichia Infection in Dogs. Veterinary Information Network, Inc. [internet]. Tersedia dari: www.VeterinaryPartner.com/Content.plx?P=A&A=2103. Diakses tanggal 30 November 2020.
- Bhoopathy D, Bhaskaran R, and Azhahianambi P. 2017. Molecular detection of Anaplasma platys infection in dogs in Chennai, Tamil Nadu, India- A pioneer report. *Journal of Entomology and Zoology Studies* 5(3): 11608-1610.
- Carrade DD, Foley JE, Borjesson DL, Sykes, JE. 2009. Canine Granulocytic Anaplasmosis: A Review. *J Vet Intern Med* 23:1129-1141.
- Cockwill KR, Taylor SM, Snead ECR, Dickinson R, Cosford K, Malek S, Lindsay LR, and Diniz PP. 2009. Granulocytic anaplasmosis in three dogs from Saskatoon, Saskatchewan. *Canadian Veterinary Journal* 50: 835-840.
- Dubie T, Mohammed Y, Terefe G, Muktarand Y, and Tesfaye J. 2014. An Insight Review On Canine Erlichiosis With Emphasis On Its Epidemiology And Pathogenesity Importance. *Glob. J. Vet. Med.* 2(4):60-67
- Erawan IGMK, Duarsa BSA, Suartha IN. 2018. Laporan Kasus: Anaplasmosis pada Anjing Pomeranian. *Indonesia Medicus Veterinus* 7(6): 737-742.
- Fourie JJ, Horak I, Crafford D, Erasmus HL, and Botha OJ. 2015. The efficacy of a generic doxycycline tablet in the treatment of canine monocytic ehrlichiosis. *Journal of the south African Veterinary Association* 86(1): 1193.
- Inokuma H, Raoult D, Brouqui P. 2000. Detection of Ehrlichia platys DNA in brown dog ticks (*Rhipicephalus sanguineus*) in Okinawa Islands, Japan. *J Clin Microbiol* 38: 4219-4221.
- Khatat SE, Daminet S, Kachani M, Leutenegger CM, Duchateau L, Amri HE, Hing M, Azrib R, Sahibi H. 2017. Anaplasma spp. in dogs and owners in north-western Morocco. *Parasites and Vectors* 10: 202-211.
- Koh FX, Panchadcharam C, Tay ST. 2016. Vector-Borne Diseases in Stray Dogs in Peninsular Malaysia and Molecular Detection of Anaplasma and Ehrlichia spp. from Rhipicephalus sanguineus (Acari: Ixodidae) Ticks. *Journal of Med Entomology* 53: 183-187.
- Krause LEB, Luzia CLS, Carmen LGR, Bianca C, Nara ARF, and Jeromino LR. 2016. Molecular characterization of Anaplasma platys in dogs in Pelotas city, Southern Brazil. *Journal of Agriculture and Veterinary Sciences* 3(1):20-25.
- Lakkawar AW, Nair MG, Varshney KC, Sreekrishnan R, Rao VN. 2003. Pathology of canine monocytic erlichiosis in a german shepherd dog. *Slov Vet Res* 40(2): 119-128.

- Markey B, Finola L, Marie A, Ann C, and Dores M. 2013. *Clinical Veterinary Microbiology*. 2nd Ed. Dublin, Ireland. Elsevier. Hlm. 417-423.
- Maurin M, Abergel C, Raoult D. 2003. Antibiotic susceptibilities of *Anaplasma (Ehrlichia) phagocytophilum* strains from various geographic areas in the United States. *Antimicrob Agents Chemother*. 47(1): 413-415.
- McDade JE. 1989. Ehrlichiosis-A disease of Animal and Humans. *The Journal of Infection Disease* 161:609-617
- McQuiston JH. 2012. *The Merck Veterinary Manual: Ehrlichiosis and Related Infections*. Merck Sharp & Dohme Corp. Merck & Co., Inc. Whitehouse Station, NJ USA. http://www.merckmanuals.com/vet/generalized_conditions/rickettsial_diseases/ehrlichiosis_and_related_infections.html?qt=&sc=&alt=. [internet]. (Diakses tanggal 30 November 2020).
- Nesti DR, Baidowi A, Ariyanti F, Tjahajati I. 2018. Deteksi penyakit zoonosis Ehrlichiosis pada pasien anjing di klinik hewan jogja. *Jurnal Nasional Teknologi Terapan* 2: 191–197.
- Papich MG. 2011. *Saunders Handbook of Veterinary Drugs Small and Large Animal, 3rd Edition*. Elsevier. USA. 420-765
- Petrov EA, Igor U, Irena C, Ksenija I, Pandorce ST, Todor N, Kiril K, Toni D, and Jovana S. 2018. Effects of Doxycycline Treatment on Hematological and Blood Biochemical Parameters in Dogs Naturally Infected with *Ehrlichia Canis*. *Macedonian Veterinary Riview* 41(1): 99-105
- Rikihisa Y. 2010. *Anaplasma phagocytophilum* and *Ehrlichia chaffeensis*: Subversive Manipulators of Host Cells. *Nat Rev Microbiol* 8(5): 328-39.
- Rovid-Spickler A. 2013. *Ehrlichiosis and Anaplasmosis: Zoonotic Species. Institute For International Cooperation In Animal Biologic*. Iowa. Iowa State University. Hlm. 1-14.
- Sainz A, Roura X, Miró G, Estrada-Peña A, Kohn B, Harrus S, Solano-Gallego L. 2015. Guideline for veterinary practitioners on canine Ehrlichiosis and anaplasmosis in Europe. *Parasites and Vectors* 8(75): 1-20.
- Tsachev I. 2009. Canine granulocytic anaplasmosis. *Trakia Journal of Sciences* 7(1): 68-72.