

BULETIN VETERINER UDAYANA

- **Standarisasi Cemaran Mikroba Sampel Daun Pegagan sebagai Persyaratan Mutu Bahan Baku Sediaan Obat**
- **Ablasi Kulit Daerah Metatarsal Sinistra Anjing Lokal**
- **Platelet Count and Mean Platelet Value of Rabbit Implanted Bali Cattle Bone Graft**
- **Pyometra Pada Kucing Lokal**
- **Penampilan Reproduksi Sapi Bali yang Dipelihara di Sentra Pembibitan Sapi Bali Sobangan**
- **Hubungan Antara Kadar Leptin saat Partus dengan Kadar Estrogen Estrus Post-partus pada Sapi Bali**
- **Kualitas Semen Beku Selama Penyimpanan di Satuan Pelayanan Inseminasi Buatan Mengwi, Kabupaten Badung**
- **Titer Antibodi Primer Terhadap *Streptococcus suis* pada Tikus Putih Yang Divaksin Dengan *Adjuvant* Berbeda**
- **Perubahan Histologi Lambung Tikus Putih Yang Diberikan Ragi Tape**
- **Uji Aktivitas Antibakteri Ekstrak N-Heksana, Etil Asetat, dan Etanol Daun Sirih Merah terhadap Bakteri *Escherichia Coli* secara *In Vitro***
- **Karakteristik Fisik Otot Aktif Daging Sapi Bali yang Diberikan Pakan Tambahan dan *Growth Promotor***
- **Kualitas Kimiawi dan Organoleptik Daging Sapi Bali yang di Injeksi *Growth Promotor***
- **Konjungtivitis Unilateral dan Melebarnya Membran Niktitan pada Kucing Lokal**
- **Kadar *Blood Urea Nitrogen* dan Kreatinin Darah Ayam Pedaging yang Diberi Asam Organik**
- **Efektivitas Pemberian Ekstrak Daun Bidara terhadap Kepadatan Kolagen pada Penyembuhan Luka Insisi Gingiva Tikus Wistar**
- **Seroprevalensi dan Profil Antibodi Anti-Virus Newcastle Disease Pasca Vaksinasi pada Ayam Kampung di Kabupaten Bobonaro Timor-Leste**
- **Identification of Concentrate Quality from Local Raw Materials through Hematology Profile on Bali Cattle**
- **Gambaran Histopatologi Ginjal Ayam Kampung setelah Diberikan Jamu Daun Ashitaba dan Divaksin *Avian Influenza***

Publikasi Ilmiah Ini Diterbitkan
Dua Kali Setahun Setiap Bulan Pebruari dan
Agustus Yang Bekerjasama Antara



Fakultas Kedokteran Hewan
Universitas Udayana



Asosiasi Dokter Hewan Praktisi
Hewan Kecil Indonesia (ADHPHKI)



Persatuan Dokter Hewan Indonesia (PDHI)
Cabang Bali

BULETIN VETERINER UDAYANA



Fotografer: Deny Hatief

Elang Tiram: (*Western Osprey/Pandion haliaetus*) adalah salah satu-satunya spesies dalam suku Pandionidae dan genus *Pandion*. Spesies ini berukuran besar, dengan panjang sekitar 60 cm dan memiliki bulu punggung berwarna coklat, topeng gelap di sekitar mata dan sisi bawah tubuh berwarna putih. Jika sayapnya dikembangkan bisa mencapai 2 m. Keunikan burung ini adalah ketika menangkap mangsanya, dia akan terjun dan menyelam ke air. Elang Tiram mempunyai bentangan sayap yang lebar dengan ekor relatif pendek. Burung betina serupa, tetapi biasanya berukuran lebih besar dari burung elang jantan. Burung muda seperti dewasa dengan bulu punggung berwarna coklat muda.

Susunan Redaksi:

Penanggung Jawab: Dekan Fakultas Kedokteran Hewan Universitas Udayana. Ketua Redaksi: Kadek Karang Agustina, Redaktur: I Nengah Kerta Besung, dan Ni Ketut Suwiti. Penyunting/Editor: Elisabet Tangkonda, Putu Eka Sudaryatma, Bodhi Agustono, Alipio de Almeida, Putu Agus Kertawirawan, dan Fedri Rell. Design Grafis: I Wayan Kayun Wardana. Fotografer: Deny Hatief Sekretariat: Fakultas Kedokteran Hewan Universitas Udayana. Jl. PB Sudirman Denpasar Telp. (0361) 223791. Email: bulvet@unud.ac.id, Website: <http://www.ojs.unud.ac.id/index.php/buletinvet>.

Naskah yang dikirim ke redaksi Buletin Veteriner Udayana tidak diperkenankan dipublikasikan lagi secara keseluruhan atau sebagian tanpa seijin Buletin Veteriner Udayana

MITRA BESTARI BULETIN VETERINER UDAYANA

Prof. Dr. drh. Fedik Abdul Rantam, DVM
Imunologi Molekuler dan Seluler. Lab. Virologi
Fakultas Kedokteran Hewan Universitas Airlangga

Prof. Dr. Ir. I Gst Nyoman Gde Bidura, MS
Bioteknologi Pakan Fakultas Peternakan Universitas Udayana

Ir. Dahlanuddin, M.Rur.Sc., Ph.D
Lab. Nutrisi dan Makanan Ternak/Herbivora Fakultas Peternakan
Universitas Mataram

drh. Made Sriasih, M. Agr. Sc., Ph.D
Lab. Biotechnology and Immunology Fakultas Peternakan,
Universitas Mataram.

Dr. Drh. Tyas Rini Saraswati, M.Kes
Lab. Ilmu Faal dan Kasiat Obat Jurusan Biologi Fakultas MIPA
Universitas Diponegoro

Ir. I Nengah Sujaya, M.Agr.Sc., Ph.D
Intestinal Microbiology, Ilmu Kesehatan Masyarakat, Fakultas Kedokteran
Universitas Udayana

dr. Ni Nengah Dwi Fatmawati, S.Ked., SpMK, Ph.D
Medicine, Dentistry, and Pharmaceutical. Bag. Mikrobiologi Klinik, Fakultas
Kedokteran, Universitas Udayana

Prof. Ir. I Made Anom S. Wijaya, M.App.Sc., Ph.D
Jurusan Teknik Pertanian Fakultas Teknologi Pertanian
Universitas Udayana

Prof. Dr. drh I Gusti Ngurah Kade Mahardika
Lab. Virologi Veteriner Universitas Udayana

Prof. Dr. Drh I Wayan Suardana, MSi
Dairy Sciences Lab. Kesmavet, Fakultas Kedokteran Hewan
Universitas Udayana

MITRA BESTARI TAMU

Prof. Dr. drh. Tjok Oka Pemayun, MS

Lab. Reproduksi Fakultas Kedokteran Hewan Universitas Udayana

Dra. Ni Luh Watiniasih, M.Sc., Ph.D.

Lab. Ekofisiologi Hewan Program Studi Biologi Fakultas Matematika dan Ilmu Pengetahuan Alam, Universitas Udayana.

Prof. Dr. drh. I Nyoman Suartha, MSi.

Lab. Ilmu Penyakit Dalam Fakultas Kedokteran Hewan Universitas Udayana

Prof. Dr. drh. Gusti Ayu Yuniati Kencana, MP.

Lab. Virologi Veteriner Fakultas Kedokteran Hewan Universitas Udayana

Prof. Dr. drh I Nengah Kerta Besung, MSi

Lab. Bakteriologi Fakultas Kedokteran Hewan Universitas Udayana

Dr.drh. I Gusti Ayu Agung Suartini, MSi.

Lab. Biokimia, Fakultas Kedokteran Hewan Universitas Udayana

Dr. drh. I Gusti Made Krisna Erawan, MSi.

Lab. Ilmu Penyakit Dalam Fakultas Kedokteran Hewan Universitas Udayana

Drh. Kadek Karang Agustina, MP.

Lab. Kesmavet, Fakultas Kedokteran Hewan Universitas Udayana

Drh. Made Sudimartini, MP

Farmakologi Fakultas Kedokteran Hewan Universitas Udayana

Drh. Wayan Nico Fajar, M.Si

Lab. Radiologi Fakultas Kedokteran Hewan Universitas Udayana

Dra. Ni Made Pharmawati, MSc. PhD.

Lab. Bioteknologi, Fakultas Matematika dan Ilmu Pengetahuan Alam, Universitas Udayana

Dr. drh. Maxs U E Sanam.

Lab. Mikrobiologi, Fakultas Kedokteran Hewan, Universitas Cendana.

Prof. Dr. drh. Pudji Astuti

Lab. Fisiologi Veteriner Fakultas Kedokteran Hewan Universitas Gajah Mada.

Prof. Dr.drh. I Nyoman Suarsana, MSi.

Lab. Biokimia Fakultas Kedokteran Hewan Universitas Udayana

Prof. Dr. drh Ni Ketut Suwiti, MKes,

Lab. Histologi, Fakultas Kedokteran Hewan Universitas Udayana

Prof. Dr.drh. Michael Haryadi, MP.

Lab. Mikrobiologi Fakultas Kedokteran Hewan Universitas Gajah Mada

Drh. Ni Luh Putu Agustini, MP.

Lab. Bioteknologi Balai Besar Veteriner Denpasar.

Drh. Ni Made Restiati, Mphil.

Klinisi Perhimpunan Dokter Hewan Indonesia Cabang Bali

Dr.drh. AETH Wahyuni, MSi.

Lab. Mikrobiologi, Fakultas Kedokteran Hewan Universitas Gajah Mada

Drh. Siti Komariah

Klinisi Asosiasi Dokter Hewan Praktisi Hewan Kecil Indonesia

Dr. drh. I Wayan Bebas, M.Kes.

Lab. Reproduksi, Fakultas Kedokteran Hewan Universitas Udayana

Dr. drh. I Gese Soma, M.Kes.

Lab. Fisiologi, Fakultas Kedokteran Hewan Universitas Udayana

DAFTAR ISI

Buletin Veteriner Udayana

Vol. 14 No. 1, 2, 3, dan 4 Bulan Pebruari, April, Juni, dan Agustus Tahun 2022

Naskah asli
Original article

Diferensial Sel Darah Putih Agranulosit pada Sapi Bali dengan Pemeliharaan Berbasis Organik

(THE DIFFERENTIAL AGRANULOSIT OF BALI CATTLE WITH ORGANIC BASED MAINTENANCE)

Ni Kadek Rahayu Swari, Ni Ketut Suwiti..... 1

Ragam, Prevalensi dan Intensitas Infeksi Parasit pada Sapi Kelompok Tani Niti Sari Desa Baturiti Kabupaten Tabanan, Provinsi Bali

(VARIOUS, PREVALENCE AND INTENCITY PARASITIC INFECTIONS IN CATTLE FARMER GROUP NITI SARI IN BATURITI VILLAGE, TABANAN REGENCY OF BALI PROVINCE)

Ida Ayu Pasti Apsari, Gusti Agung Ayu Yuniati Kencana, Gusti Ngurah Kade Mahardika, I Nyoman Mantik Astawa, Anak Agung Sagung Kendran, I Nyoman Suartha, Srikeyati Widyastuti, Ida Bagus Kade Suardana, I Gusti Ayu Mayani Kristina Dewi, I Putu Sudiarta 9

Penampilan Reproduksi Babi Bali yang dipelihara Semi Intensif

(THE REPRODUCTIVE APPEARANCE OF BALINESE PIGS RAISED SEMI INTENSIVELY)

Wayan Bebas, I Wayan Gorda..... 16

Pengaruh Jenis, Konsentrasi, dan Lama Pencelupan Larutan Cabai dalam Menurunkan Cemaran Bakteri Daging Sapi

(THE EFFECT OF TYPE, CONCENTRATION, AND DURATION OF SUBMERSION IN CHILI SOLUTION TO REDUCE BEEF BACTERIAL CONTAMINATION)

Pinontoan Kersty Putri Nathania, Ida Bagus Ngurah Swacita, Mas Djoko Rudyanto 23

Derajat Keasaman dan Berat Jenis Urin sebagai Indikator Kajian Urolitiasis Pada Kucing

(POTENTIAL OF HYDROGEN AND SPECIFIC GRAVITY AS UROLITHIASIS IN CATS INDICATOR)

Teresia Irene Julianta, I Putu Gde Yudhi Arjentina, Putu Ayu Sisawati Putriningsih..... 30

Laporan Kasus: Konjungtivitis pada Anjing Pug

(CASE REPORT: CONJUNCTIVITIS IN PUG)

Gede Herdian Permana Putra, I Nyoman Suartha, I Gusti Krisna Erawan..... 36

Laporan Kasus: Infeksi Canine Parvovirus pada Anjing Lokal

(CASE REPORT: CANINE PARVOVIRUS INFECTION IN LOCAL DOG)

I Made Agus Miyasa Jaya, Putu Ayu Sisawati Putriningsih, I Gede Soma..... 43

- Pemberian Tepung Cacing Tanah dalam Pakan terhadap Kadar Hemoglobin dan Indeks Eritrosit Anak Babi Landrace Jantan Setelah Sapih**
(THE INFLUENCE OF EARTHWORM MEAL IN FEED TO HEMOGLOBIN LEVEL AND ERYTHROCYTE INDEX OF MALE LANDRACE PIGLETS AFTER WEANING)
Ni Made Dwi Adnyana Pertiwi, Ida Bagus Komang Ardana, Ni Luh Kartini..... 50
- Perubahan Mikroskopis Dermatitis Kompleks pada Anjing yang Diberikan Terapi Minyak Nimba**
(CHANGES OF MICROSCOPIS DERMATITIS COMPLEX ON THE DOG PROVIDED OIL THERAPY NIMBA)
D.S.M. Odiec Yusma Purnawan, I Nyoman Suartha, Ida Bagus Oka Winaya..... 58
- Ekspresi Gen Reseptor Growth Hormon pada Otot Sapi Bali dan Sapi Wagyu**
(EXPRESSION OF GROWTH HORMONE RECEPTOR GENE ON BALI CATTLE AND WAGYU CATTLE MUSCLE)
Ni Ketut Suwiti, Putu Henrywaesa Sudipa, Ni Luh Eka Setiasih..... 69
- Laporan Kasus: Gambaran Patologi Anatomi dan Histopatologi Babi Landrace yang Terinfeksi Hog Cholera dan Cacing**
(CASE REPORT: ANATOMICAL PATOLOGY AND HISTOPATHOLOGICAL STUDY OF LANDRACE WHICH HOG CHOLERA AND HELMINTHIASIS INFECTION)
Ayu Diah Dharmayanti..... 79
- Laporan Kasus: Ankilostomiosis pada Kucing Lokal Mix Persia**
(CASE REPORT: ANCYLOSTOMIOSIS IN PERSIAN MIX LOCAL CAT)
I Wayan Syartama Hadi Nugraha, Putu Ayu Sisyawati Putriningsih, I Wayan Batan 90
- Jumlah Osteoblas pada Tulang Femur Anjing Pasca Transplantasi Demineralized Porcine Cortical Bone Xenograft**
(THE DOG FEMORAL OSTEOBLAST NUMBER POST TRANSPLANTATION OF DEMINERALIZED PORCINE CORTICAL BONE XENOGRAFT)
Luh Made Sudimartini, I Wayan Wirata, I Wayan Nico Fajar Gunawan, I Wayan Juli Sumadi, Tessa Saputri Marmanto 97
- Struktur Histopatologi Paru-Paru Tikus Putih yang di Berikan Ekstrak Sarang Semut dan Diinduksi Parasetamol dengan Dosis Toksik**
(HISTOPATHOLOGICAL STRUCTURE OF LUNG WHITE RAT GIVEN MYERMECODIA PENDANS EXTRACT AND INDUCED DOSAGE OF PARACETAMOL)
I Made Merdana, I Gusti Putu Tovan Mahottama, I Ketut Berata, Luh Made Sudimartini..... 103
- Faktor-Faktor yang Mempengaruhi Tidak Tercapainya Target Pelaksanaan Inseminasi Buatan pada Upsus Siwab di Kabupaten Jembrana**
(THE FACTORS THAT INFLUENCE THE FAILURE TO ACHIEVE THE TARGET OF ARTIFICIAL INSEMINATION AT UPSUS SIWAB IN JEMBRANA REGENCY)
Ni Komang Sri Puspaningsih, I Gusti Ngurah Bagus Trilaksana, I Ketut Puja 110

Pengaruh Konsentrasi Larutan Cabai Rawit, Cabai Keriting, Cabai Besar Merah dan Lama Pencelupan terhadap Kualitas Daging Sapi yang Disimpan pada Suhu 4°C <i>(THE EFFECT OF CONCENTRATION OF CAYENNE PEPPER, CURLY CHILI, BIG RED CHILI AND DYEING TIME ON THE QUALITY OF BEEF STORED AT 4°C)</i> Ni Made Chintya Dewi Sukasari, Ida Bagus Ngurah Swacita, Mas Djoko Rudyanto	118
Pengaruh Pemberian Gel Chitosan terhadap Jumlah Leukosit Tikus Putih pada Penyembuhan Luka Insisi <i>(THE EFFECTS OF CHITOSAN GEL IN WHITE RAT TOTAL LEUKOCYTES ON INCISION WOUND HEALINGS)</i> Syafruddin, Dessy Ayu Mega Putri, Budianto Panjaitan, Arman Sayuti.....	124
Penentuan Kualitas Telur Ayam F1 dan F2 Anakan Biak Selektif Broiler Cobb 500 x Pelung <i>(EGG QUALITY DETERMINATION OF F1 AND F2 CHICKEN SELECTED CROSSBRED OF BROILER COBB 500 x PELUNG)</i> I Wayan Swarautama Mahardhika, Hendry T.S.S.G. Saragih, Slamet Widiyanto, Budi Setiadi Daryono	129
Lactic Acid Study of Post Slaughtered on Pigs in Denpasar Abbatoir Bali <i>(STUDI ASAM LAKTAT PASCA PEMOTONGAN PADA BABI DI RUMAH POTONG HEWAN DENPASAR BALI)</i> Siswanto, I Gede Soma.....	148
Morfologi Sel Darah Merah Ular Sanca Kembang Lokal Sumatera <i>(MORPHOLOGY OF RED BLOOD CELLS OF SUMATERAN RETICULATED PYTHONS)</i> Arman Sayuti, Nuzul Asmilia, Rizki Ading Anugrah, Erdiansyah Rahmi, Roslizawaty, Hennivanda.....	154
Pemetaan Komponen Manajemen Pemeliharaan Anak Babi Landrace pada Masa Laktasi di Kabupaten Tabanan <i>(MAPPING OF LANDRACE PIGLETS MAINTENANCE MANAGEMENT COMPONENTS DURING LOCATION PERIOD IN TABANAN DISTRICT)</i> I Nyoman Dodik Gunawan, Tjokorda Sari Nindhia, I Putu Sampurna	160
Kajian Penerapan Nomor Kontrol Veteriner pada Perusahaan Daging Olahan di Kota Denpasar <i>(STUDY OF THE IMPLEMENTATION OF VETERINARY CONTROL NUMBER IN MEAT PROCESSING COMPANIES IN DENPASAR CITY)</i> Elis Mandari, Mas Djoko Rudyanto, Kadek Karang Agustina	168
<i>Escherichia coli</i> pada Swab Rektum Ikan Koi yang Dipelihara di Kolam Isolasi pada Masa Karantina <i>(ESCHERICHIA COLI IN THE RECTAL SWAB OF KOI FISH MAINTAINED IN ISOLATION PONDS DURING QUARANTINE PERIOD)</i> Kadek Apriyan Widiarta, Hapsari Mahatmi, Ketut Tono Pasek Gelgel.....	177

Efek Pemberian Sediaan Salep Ekstrak Daun Binahong secara Dermal pada Luka Insisi <i>(THE EFFECT OF DERMAL APPLICATION OF BINAHONG LEAF EXTRACT OINTMENT ON INCISION WOUND)</i> Putu Oka Samirana, Luh Made Sudimartini, I Wayan Juli Sumadi, Putu Dessy Wilantari	185
Kadar Hormon Estrogen pada Sapi Bali saat Pubertas <i>(LEVELS OF HORMON ESTROGEN IN BALI CATTLE DURING PUBERTY)</i> Herdi Wahyu Adi Prananda, Desak Nyoman Dewi Indira Laksmi, I Gusti Ngurah Bagus Trilaksana	197
Uji Kepekaan <i>Streptococcus spp.</i> yang Diisolasi dari Penyakit Saluran Pernapasan Kompleks Babi terhadap <i>Kanamycin, Streptomycin dan Doxycycline</i> <i>(SENSITIVITY TEST OF STREPTOCOCCUS SPP. ISOLATED FROM PORCINE RESPIRATORY DISEASE COMPLEX AGAINST KANAMYCIN, STREPTOMYCIN AND DOXYCYCLINE)</i> Dwi Arso Purba, Ketut Tono Pasek Gelgel, I Gusti Ketut Suarjana	202
Klasterisasi Manajemen Pakan Sapi Bali pada Simantri di Kabupaten Badung <i>(CLUSTERIZATION OF BALI CATTLE FEED MANAGEMENT AT SIMANTRI IN BADUNG REGENCY)</i> Geidha Lailia Luzain, I Putu Sampurna, Tjokorda Sari Nindhia	210
Pengaruh Lama Peletakan pada Suhu Ruang terhadap Nilai pH dan Total Bakteri Daging Sapi Bali <i>(THE EFFECT OF LAYING AT ROOM TEMPERATURE ON THE PH VALUE AND TOTAL BACTERIA OF BALI BEEF)</i> Ni Putu Tessa Arsaning Rahayu, Kadek Karang Agustina, Ida Bagus Ngurah Swacita	217
Prevalensi Infeksi <i>Trichuris spp.</i> pada Sapi Bali di Kelompok Ternak Dukuh Sari Desa Pempatan, Kecamatan Rendang, Kabupaten Karangasem, Bali <i>(PREVALENCE OF TRICHURIS SPP. INFECTION IN BALI CATTLE IN DUKUH SARI FARMING GROUP, PEMPATAN VILLAGE, RENDANG SUB-DISTRICT, KARANGASEM REGENCY OF BALI)</i> Rio Fadly Junika Sihombing, Ida Bagus Made Oka, Anak Agung Gde Arjana	225
Persentase Basofil, Eosinofil dan Neutrofil Sapi Bali yang Dipelihara dengan Pakan Berbasis Organik <i>(PERCENTAGE OF BASOPHILS, EOSINOPHILS, AND NEUTROPHILS IN BALI CATTLE BLOOD BASED ON ORGANIC FEED)</i> Ni Putu Ayu Santika Dewi, Ni Ketut Suwiti, Ni Luh Eka Setiasih	231
Prevalensi dan Intensitas Infeksi Cacing Strongyloides ransomi pada Babi yang Dipotong di Rumah Potong Hewan Pesanggaran Kota Denpasar <i>(PREVALENCE AND INTENSITY INFECTION OF STRONGYLOIDES RANSOMI WORMS IN PIGS SLAUGHTERED AT PESANGGARAN SLAUGHTER HOUSE DENPASAR CITY)</i> Muhammad Wilmar Akbar, Nyoman Adi Suratma, Ida Bagus Made Oka.....	238

Gambaran Histopatologi Hati Tikus Putih yang Diberikan Ragi Tape <i>(HISTOPATHOLOGICAL DESCRIPTION OF THE LIVER OF WHITE RATS TREATED WITH YEAST)</i> Ainul Hidayah, Putu Suastika, Ketut Budiassa, Samsuri, I Ketut Berata, Luh Made Sudimartini.....	246
Efek Penambahan Jamu dan Ragi terhadap Profil Organ dan Saluran Pencernaan Ayam Broiler <i>(THE EFFECT OF HERB AND YEAST ADDITION ON THE ORGAN PROFILE AND DIGESTIVE TRACT OF BROILER CHICKENS)</i> Ni Sri Yuliani, Gerson Y.I. Sakan, Damai Kusumaningrum, Ni Putu F. Suryatni.....	255
Kombinasi Tepung Daun Kelor dan Probiotik dalam Pakan Terhadap Pertumbuhan dan Kelangsungan Hidup Benih Ikan Nila <i>(COMBINATION OF MORINGA LEAF FLOUR AND PROBIOTICS IN FEED ON THE GROWTH AND SURVIVAL RATE OF TILAPIA JUVENILE)</i> Nanang Satria Sumarjan, Siti Hilyana, Fariq Azhar.....	263
Deteksi Bakteri Berpotensi Patogen Pada Penyakit Saluran Pernapasan Komplek Babi <i>(DETECTION OF BACTERIA WITH POTENTIAL PATHOGENS IN PORCINE RESPIRATORY DISEASE COMPLEX)</i> I Gusti Ketut Suarjana, I Nengah Kerta Besung, Ketut Tono Pasek Gelgel, Putu Henrywaesa Sudipa.....	274
Gambaran Darah pada Babi yang Diinfeksi Streptococcus suis Secara Intranasal dan Intravena <i>(BLOOD RESULTS IN PIGS INFECTED WITH STREPTOCOCCUS SUIS INTRANASALLY AND INTRAVENOUSLY)</i> Putri Wiliantari, I Nengah Kerta Besung, I Gusti Ngurah Kade Mahardika.....	280
Staphylococcus spp. pada Ikan Koi yang Dipelihara dalam Kolam Isolasi pada Masa Karantina <i>(STAPHYLOCOCCUS SPP. BACTERIA IN KOI FISH REARED DURING QUARANTINE PERIOD)</i> Syafiana Fairizca, Hapsari Mahatmi, Putu Henrywaesa Sudipa	287
Aktivitas Angiogenesis Gel Extract Biji Cacao pada Penyembuhan Luka Insisi Gusi Marmut <i>(THE ANGIOGENESIS ACTIVITIES OF GEL CACAO SEED EXTRACT ON GUM INCISION WOUND HEALING IN GUINEA PIGS)</i> Ketut Novi Kusmayani, Anak Agung Gde Jaya Warditha, I Ketut Berata	295
Struktur Histologi Kulit Bagian Ekstremitas Caudal, Dorsum, dan Abdomen Anjing Penderita Dermatitis <i>(HISTOLOGICAL STUCTURE OF THE DOG'S SKIN WITH DERMATITIS IN EXTREMITAS CAUDAL, DORSUM, AND ABDOMEN)</i> Putu Dian Purnama Putra, Ni Ketut Suwiti, Ni Nyoman Werdi Susari.....	302

Analisis Marka Gen Patogenik hlyF pada Escherichia coli Penyebab Kolibasilosis pada Ayam Buras <i>(ANALYSIS OF PATHOGENIC GENE MARKER hlyF IN ESCHERICHIA COLI CAUSES OF COLLIBACILLOSIS IN FREE-RANGE CHICKEN)</i> I Gede Eka Chandrawan, I Gusti Ngurah Kade Mahardika, I Nengah Kerta Besung, I Gusti Ketut Suarjana.....	310
Standarisasi Cemaran Mikroba Sampel Daun Pegagan sebagai Persyaratan Mutu Bahan Baku Sediaan Obat <i>(MICROBIAL CONTAMINATION STANDARD OF PEGAGAN LEAVES SAMPLE AS QUALITY REQUIREMENTS FOR RAW MEDICINAL PREPARATIONS)</i> Luh Made Sudimartini, Genta Dhamara Adam Putranto, I Gusti Ketut Suarjana, I Made Merdana	319
Laporan Kasus: Ablasi Kulit Daerah Metatarsal Sinistra Anjing Lokal <i>(CASE REPORT: SKIN ABLATION IN METATARSAL SINISTRA OF LOCAL DOG)</i> I Gede Raka Mas Tanaya, Kadek Karang Agustina.....	327
Platelet Count and Mean Platelet Value of Rabbit Implanted Bali Cattle Bone Graft <i>(JUMLAH PLATELET DAN MEAN PLATELET VALUE KELINCI PASCA IMPLANTASI BAHAN CANGKOK TULANG ASAL SAPI BALI)</i> Steven Dwi Purbantoro, I Wayan Wirata, Komang Darma Yudha Putra	333
Laporan Kasus: Pyometra Pada Kucing Lokal <i>(CASE REPORT: PYOMETRA IN LOCAL CAT)</i> I Made Agus Adnyana, I Wayan Gorda, I Gusti Ngurah Sudisma	338
Penampilan Reproduksi Sapi Bali yang Dipelihara di Sentra Pembibitan Sapi Bali Sobangan <i>(REPRODUCTIVE PERFORMANCE OF BALI CATTLE IN BREEDING INSTALATION BALI CATTLE OF SOBANGAN)</i> I Gede Hendi Saputra, I Gusti Ngurah Bagus Trilaksana, I Ketut Puja	344
Hubungan Antara Kadar Leptin saat Partus dengan Kadar Estrogen Estrus Post-partus pada Sapi Bali <i>(THE CORRELATION BETWEEN LEPTIN LEVELS WHEN PARTUS AND ESTROGEN LEVELS ESTRUS POST-PARTUS ON BALI CATTLE)</i> I Putu Suparman, I Gusti Ngurah Bagus Trilaksana, Desak Nyoman Dewi Indira Laksmi	351
Kualitas Semen Beku Selama Penyimpanan di Satuan Pelayanan Inseminasi Buatan Mengwi, Kabupaten Badung <i>(THE QUALITY OF FROZEN SEMEN DURING STORAGE IN THE MENGWI ARTIFICIAL INSEMINATION SERVICE UNIT, BADUNG REGENCY)</i> Ni Komang Asni, I Wayan Bebas, I Gusti Ngurah Bagus Trilaksana.....	356
Titer Antibodi Primer Terhadap Streptococcus suis pada Tikus Putih Yang Divaksin Dengan Adjuvant Berbeda <i>(PRIMARY ANTIBODY TITERS AGAINST STREPTOCOCCUS SUIS IN WHITE RATS VACCINATED WTH DIFFERENT ADJUVANTS)</i> Pipit Dwi Pramesti, I Gusti Ngurah Kade Mahardika, I Nengah Kerta Besung.....	363

Perubahan Histologi Lambung Tikus Putih Yang Diberikan Ragi Tape <i>(HISTOLOGICAL CHANGES OF WHITE RAT'S STOMACH THAT GIVEN YEAST)</i> Widia Insani, Putu Suastika, Ketut Budiassa, Samsuri, I Ketut Berata	374
Uji Aktivitas Antibakteri Ekstrak N-Heksana, Etil Asetat, dan Etanol Daun Sirih Merah terhadap Bakteri Escherichia Coli secara In Vitro <i>(ANTIBACTERIAL ACTIVITY OF N-HEXANA, ETHYL ACETAT, AND ETHANOL EXTRACTS OF RED BETEL LEAVES AGAINST ESCHERICHIA COLI IN VITRO)</i> Teuku Armansyah, Amalia Sutriana, Muhammad Hanif.....	382
Karakteristik Fisik Otot Aktif Daging Sapi Bali yang Diberikan Pakan Tambahan dan Growth Promotor <i>(PHYSICAL CHARACTERISTICS OF ACTIVE MUSCLE BALI BEEF GIVES THAT GIVEN ADDITIONAL FEED AND GROWTH PROMOTORS)</i> Ni Wayan Suryanadi, Ida Bagus Ngurah Swacita, Ni Ketut Suwiti.....	391
Kualitas Kimiawi dan Organoleptik Daging Sapi Bali yang di Injeksi Growth Promotor <i>(CHEMICAL AND ORGANOLEPTIC QUALITY OF BALI BEEF INJECTED GROWTH PROMOTER)</i> Ni Wayan Ayu Rukmini, Ida Bagus Ngurah Swacita, Ni Ketut Suwiti, I Nengah Kerta Besung	397
Laporan Kasus: Konjungtivitis Unilateral dan Melebarnya Membran Niktitan pada Kucing Lokal <i>(CASE REPORT: UNILATERAL CONJUNCTIVITIS AND WIDENING OF NIKTITAN MEMBRANE IN LOCAL CAT)</i> Kadek Dyah Utami Dewi, I Nyoman Suartha, I Gede Soma.....	404
Kadar Blood Urea Nitrogen dan Kreatinin Darah Ayam Pedaging yang Diberi Asam Organik <i>(BLOOD UREA NITROGEN AND CREATININE LEVELS IN BROILER CHICKENS FED WITH ORGANIC ACIDS)</i> Elfani Sarah Faradina, Iwan Harjono Utama, Tjokorda Sari Nindhia.....	412
Efektivitas Pemberian Ekstrak Daun Bidara terhadap Kepadatan Kolagen pada Penyembuhan Luka Insisi Gingiva Tikus Wistar <i>(THE EFFECTIVENESS OF GIVING BIDARA LEAF EXTRACT AGAINST COLLAGEN DENSITY IN HEALING GINGIVAL INCISION WOUNDS IN WISTAR RATS)</i> I Made Beratha Mukti, Anak Agung Gde Jaya Warditha, Anak Agung Gde Arjana	419
Seroprevalensi dan Profil Antibodi Anti-Virus Newcastle Disease Pasca Vaksinasi pada Ayam Kampung di Kabupaten Bobonaro Timor-Leste <i>(SEROPREVALENCE AND PROFILE ANTI-VIRUS OF NEWCASTLE DISEASE POST-VACCINATION ON LOCAL CHICKEN IN BOBONARO DISTRICT TIMOR-LESTE)</i> Alberto Agostinho Pereira Da Costa Joao, I Nyoman Mantik Astawa, Anak Agung Ayu Mirah Adi.....	425

IDENTIFICATION OF CONCENTRATE QUALITY FROM LOCAL RAW MATERIALS THROUGH HEMATOLOGY PROFILE ON BALI CATTLE

(Identifikasi Kualitas Konsentrat Berbahan Baku Limbah Berdasarkan Profil Hematologi pada Sapi Bali)

I Putu Agus Kertawirawan, Ni Luh Gde Budiari, I Nyoman Adijaya,

Made Rahayu Kusumadewi..... 433

Gambaran Histopatologi Ginjal Ayam Kampung setelah Diberikan Jamu Daun Ashitaba dan Divaksin Avian Influenza

(DESCRIPTION OF NATIVE CHICKEN HISTOPATHOLOGY AFTER GIVEN ASHITABA LEAF EXTRACT AND AVIAN INFLUENZA VACCINE)

I Made Bayu Panida Yudha Bauer, I Wayan Sudira, Ni Luh Eka Setiasih 440

INDEKS SUBJEK

Buletin Veteriner Udayana

Vol. 14 No. 1, 2, 3, dan 4 Bulan Pebruari, April, Juni, dan Agustus Tahun
2022

- Agranulosit 1
Anak babi 50
Anak babi landrace 160
Analisis *Biplot* 160
Ancylostoma sp. 90
Angka lempeng total bakteri 23
Angka pelaksanaan inseminasi buatan 110
Anjing 36, 43
Ankilostomiosis 90
Anredera scandens 185
Ayam hibrida 129
Babi 79
Babi bali 16
Bakteri 177
Bakteri 36
Berat jenis 30
Biak-dalam 129
Biak-silang 129
Blood 148
Cabai 118
Canine parvovirus 43
Chitosan 124
Daging olahan 168
Daging sapi 118
Daging sapi 23
Demineralized porcine cortical bone xenograft 97
Derajat keasaman 30
Dermatitis kompleks 58
DIA 118
Diare 90
Enteritis 43
Escherichia coli 177
Fraktur 97
Helminthiasis 79
Hemoglobin 50
Histopatologi 58
Hog Cholera 79
Ikan koi 177
Imunohisto kimia 69
Indeks bentuk telur 129
Infeksi sekunder 36
Infiltrasi sel radang 185
Intensitas infeksi 9
Jenis cabai 23
Jumlah leukosit 124
Kabupaten Jembrana 110
Kadar air 118
Kolagen 185
Konjungtivitis 36
Konsentrasi 23, 118
Kucing 30, 90
Lactic acid 148
Lama pencelupan 23, 118
Larutan cabai 23, 118
Limfosit 1
Luka insisi 185
Lumbricus rubellus 50
M. reticulatus lokal sumatera 154
Manajemen pemeliharaan 160
MCHC 50
MCV 50
Minyak ekstrak nimba 58
Monosit 1
Morfologi 154
Myocarditis 43
Nematoda 9
NKV (Nomor Kontrol Veteriner) 168
Organik 1
Osteoblast 97
Parasetamol 103
Paru-paru 103
Patologi 79
Penampilan reproduksi 16
Penyembuhan luka insisi 124
Perusahaan 168
Peternak 110
Petugas IB 110
pH 118
Pork 148
Prevalensi 9
Protozoa 9
Reseptor growth hormone 69
Sapi bali 1, 9
Sarang semut 103
Sel darah merah 154
Semi intensif 16
Tepung cacing tanah 50
Tikus putih 103
Tikus putih 124
Ular sanca kembang 154
UPSUS SIWAB 110
Urolit 30
Urolitiasis 30
Western blotting 69

INDEKS PENULIS

Buletin Veteriner Udayana

Vol. 14 No. 1, 2, 3, dan 4 Bulan Pebruari, April, Juni, dan Agustus Tahun 2022

Agustina KK 168	Purnawan DSMOY 58
Anugrah RA 154	Puspaningsih NKS 110
Apsari IAP 9	Putra GHP 36
Ardana IBK 50	Putri DAM 124
Arjentina IPGY 30	Putriningsih PAS 30, 43, 90
Asmilia N 154	Rahmi E 154
Astawa NM 9	Roslizawaty 154
Batan IW 90	Rudyanto MD 118, 168
Bebas W 16	Rudyanto MD 23
Berata IK 103	Samirana PO 185
Daryono BS 129	Sampurna IP 160
Dewi IGAMK 9	Saragih HTSSG 129
Dharmayanti AD, 79	Sayuti A 124
Erawan IGK 36	Sayuti A 154
Gelgel KTP 177	Setiasih NLE 69
Gorda IW 16	Siswanto 148
Gunawan IMD 160	Soma IG 43, 148
Gunawan IWNF 97	Suardana IBK 9
Hennivanda 154	Suartha IN 9, 36, 58
Jaya IMAM 43	Sudiarta IP 9
Julianta TI 30	Sudimartini LM 97, 103, 185
Kartini NL 50	Sudipa PH 69,
Kencana GAY 9	Sukasari NMCD 118
Kendran AAS 9	Sumadi IWJ 185
Mahardhika IWS 129	Sumadi IWJ 97
Mahardika GNK 9	Suwiti NK 1, 69
Mahatmi H 177	Swacita 118
Mahottama IGPT 103	Swacita IBN 23
Mandari E 168	Swari NKR 1
Marmanto TS 97	Syafruddin 124
Merdana IM 103	Trilaksana IGNB 110
Nathania PKP 23	Widiarta KA 177
Nindhia TS 160	Widiyanto S 129
Nugraha IWSH 90	Widyastuti S 9
Panjaitan B 124	Wilantari PD 185
Pertiwi NMDA 50	Winaya IBO 58
Puja IK 110	Wirata IW 97

KETENTUAN UNTUK PENULISAN NASKAH

Ketentuan Umum

- a. Buletin Veteriner Udayana memuat tulisan ilmiah dalam bidang Kedokteran Hewan dan Peternakan, berupa hasil penelitian, artikel ulas balik (*review*).
- b. Naskah/makalah harus orisinal dan belum pernah diterbitkan. Apabila diterima untuk dimuat dalam Buletin Veteriner Udayana, maka tidak boleh diterbitkan dalam majalah atau media yang lain.
2. Naskah ilmiah dicetak dengan kertas ukuran A4. Naskah diketik dengan spasi menggunakan program olah kata *word for windows*, huruf *Times New Roman* ukuran huruf 12.
3. Tata cara penulisan naskah hasil penelitian hendaknya disusun menurut urutan sebagai berikut: Judul, Identitas penulis, Abstrak, Abstract, Pendahuluan, Metode Penelitian, Hasil dan Pembahasan, Simpulan dan Saran, Ucapan terimakasih dan Daftar Pustaka. Upayakan dicetak hitam putih, dan keseluruhan naskah tidak lebih tidak kurang dari 10-15 halaman.
 - a. **Judul:** Singkat dan jelas.
 - b. **Identitas penulis:** Nama ditulis lengkap (tidak disingkat) tanpa gelar. Bila penulis lebih dari seorang, dengan alamat, instansi yang berbeda, maka di belakang setiap nama diberi indeks atas angka arab. Alamat penulis ditulis di bawah nama penulis mencakup laboratorium, lembaga, dan alamat lengkap dengan nomer telepon/faksimili dan Email. Indeks tambahan diberikan pada penulis yang dapat diajak berkorespondensi (*corresponding author*).
 - c. **Abstrak:** Ditulis dalam bahasa Indonesia terlebih dahulu dan bahasa Inggris bila naskah dalam bahasa Indonesia, begitu pula sebaliknya. Abstrak dilengkapi kata kunci (*keywords*) yang diurut berdasarkan kepentingannya. Abstrak memuat ringkasan naskah, mencakup seluruh tulisan tanpa mencoba merinci setiap bagiannya. Hindari menggunakan singkatan.
 - d. **Pendahuluan:** Memuat tentang ruang lingkup, latar belakang tujuan dan manfaat penelitian. Bagian ini hendaknya memberikan latar belakang agar pembaca dapat memahami dan menilai hasil penelitian tanpa membaca laporan-laporan sebelumnya yang berkaitan dengan topik. Manfaatkanlah pustaka yang dapat mendukung pembahasan.
 - e. **Metode Penelitian:** Hendaknya diuraikan secara rinci dan jelas mengenai bahan yang digunakan dan cara kerja yang dilaksanakan, termasuk metode statistika. Cara kerja yang disampaikan hendaknya memuat informasi yang memadai sehingga memungkinkan penelitian dapat diulang dengan berhasil.
 - f. **Hasil dan Pembahasan:** Disajikan secara bersama dan membahas dengan jelas hasil-hasil penelitian. Hasil penelitian dapat disajikan dalam bentuk tertulis di dalam naskah, tabel, atau gambar. Kurangi penggunaan grafik jika hal tersebut dapat dijelaskan naskah. Batasi pemakaian foto, sajikan foto yang jelas menggambarkan hasil yang diperoleh. Gambar dan tabel harus diberi nomor dan dikutip dalam naskah. Pembahasan yang disajikan hendaknya memuat tafsir atas hasil yang diperoleh dan bahasan yang berkaitan dengan laporan-laporan sebelumnya. Hindari mengulang pernyataan yang telah disampaikan pada metode, hasil dan informasi lain yang telah disajikan pada pendahuluan.
 - g. **Simpulan dan Saran:** Disajikan secara terpisah dari hasil dan pembahasan.

h. Ucapan Terimakasih: Dapat disajikan bila dipandang perlu. Ditujukan kepada yang mendanai penelitian dan untuk memberikan penghargaan kepada Lembaga maupun perseorangan yang telah membantu penelitian atau proses penulisan.

i. DaftarPustaka: Ditulis mengikuti pola Vancouver Style. Disusun secara alfabetis menurut nama dan tahun terbit. Singkatan majalah/jurnal berdasarkan tata cara yang dapat dipakai oleh masing-masing jurnal. Proporsi daftar pustaka jurnal/majalah ilmiah sedikitnya 80%, dan *teks book* 20%. Contoh penulisan daftar pustaka:

Jurnal/majalah

Cowle SM, Horae S, Mosselman S, Parker MG. 1997. Estrogen receptor alpha and beta for heterodimeson DNA. *J. Biol. Chem.* 272(1): 158-162.

Buku

Gordon I. 1997. *Controlled reproduction in sheep and goats. Controlled reproduction in farm animal series.* 2nd Ed. Cab. Internationa. Ireland

Bab dalam Buku

Lukert PD, Saif YM. 1997. *Infectious bursal disease.* In: *Diisease of Poultry.* 10th Ed. Calnek BW, Barness HJ, Beard CW, McDaugrad LR, Saif YM. (eds). Iowa State University Press, Ames, Iowa, USA. Pp. 721-738.

Prosiding

Muzzarelli R. 1990. Chitin and chitosan: Unique cationic polysaccharides. *Proc. Sympotium Towards a Carbohydrate Based Chemistry.* Ames, France, 23-26 Oct. 1989. Pp. 199-231.

Disertasi/Tesis

Said S. 2003. Studies on Fertilization of rat soocytes by intra cytoplasmic sperm injection. *Disertation.* Okayama: Okayama University.

Website

Gorman C. 1997. The new Hongkong Flue. http://www.pathfinder.com/time/magazine/1997/dom/971229/heatlh.thenewhong_html

4. Pengiriman naskah dilakukan setiap saat dalam bentuk softcopy (file doc/docx) melalui sistem daring pada laman berikut:
<https://ojs.unud.ac.id/index.php/buletinvet/about/submissions>
5. Terhadap naskah/makalah yang dikirim, redaksi berhak untuk: memuat naskah/makalah tanpa perbaikan, memuat naskah/makalah dengan perbaikan, menolak naskah/makalah. Semua keputusan redaksi tidak dapat diganggu gugat dan tidak diadakan surat menyurat untuk keperluan itu.
6. Setiap naskah yang dikirim ke redaksi untuk dipublikasikan dalam Buletin Veteriner Udayana akan dipandang sebagai karya asli penulis dan bila diterima, naskah tersebut tidak diperkenankan dipublikasikan lagi secara keseluruhan ataupun sebagian tanpa seijin Buletin Veteriner Udayana.

BULETIN VETERINER UDAYANA



Alamat Redaksi Fakultas Kedokteran Hewan
Jl. PB Sudirman Denpasar, Telp (0361)223791

Laporan Kasus: Konjungtivitis Unilateral dan Melebarnya Membran Niktitan pada Kucing Lokal

(CASE REPORT: UNILATERAL CONJUNCTIVITIS AND WIDENING OF NIKTITAN MEMBRANE IN LOCAL CAT)

Kadek Dyah Utami Dewi^{1*}, I Nyoman Suartha², I Gede Soma³

¹Mahasiswa Pendidikan Profesi Dokter Hewan, Fakultas Kedokteran Hewan, Universitas Udayana, Jl. PB Sudirman, Denpasar, Bali, Indonesia 80234;

²Laboratorium Ilmu Penyakit Dalam Veteriner, Fakultas Kedokteran Hewan, Universitas Udayana, Jl. PB Sudirman, Denpasar, Bali, Indonesia 80234;

³Laboratorium Fisiologi dan Farmasi Veteriner, Fakultas Kedokteran Hewan, Universitas Udayana, Jl. PB Sudirman, Denpasar, Bali, Indonesia 80234

*Email: dyahutami50@gmail.com

Abstrak

Seekor kucing Lokal berjenis kelamin jantan yang berumur \pm 1,5 tahun dengan berat badan 2,9 kg, mengalami gangguan pada mata kanan sejak bulan September 2019 dan sudah pernah diobati. Pemeriksaan klinis menunjukkan tidak terlihatnya pupil pada mata disebelah kanan. Pemeriksaan dilanjutkan dengan menggunakan *ophthalmoskop* dimana pupil pada mata sebelah kanan tidak terlihat, dan dilakukan pula pemeriksaan *fluorescen test* dengan hasil tidak ditemukannya *ulcer* pada kornea mata. Terjadinya pelebaran membrana niktitan pada mata sebelah kanan yang menyebabkan pupil mata tidak terlihat dan hampir menutupi keseluruhan bagian mata sehingga pemeriksaan tidak maksimal. Membrana niktitan mengalami pelebaran diduga akibat adanya gesekan ketika kucing menggaruk mata. Hasil pemeriksaan hematologi rutin menunjukkan kucing kasus mengalami leukositosis dan limfositosis. Kucing kasus didiagnosa mengalami konjungtivitis akibat infeksi bakteri. Pengobatan yang diberikan pada kucing kasus yang didiagnosis mengalami konjungtivitis adalah diberikan terapi dengan *Doxycycline* (PO: 14,5 mg/kg BB), *Dexamethasone* (PO: 0,5 mg/kg BB), *Oxytetracycline HCl* 1% (R/ Oxytetra 1% oph ointment tube) dan *Chloramphenicol* (R/ *Erlamycetin* eye drops). Setelah 7 (tujuh) hari pengobatan tanda klinis mata menunjukkan perbaikan yang tidak signifikan pada membrana niktitan yang mengalami pelebaran, namun pada peradangan konjungtiva sudah mulai membaik.

Kata kunci: *Flourescen test*; konjungtivitis; kucing lokal

Abstract

A local male cat has \pm 1.5 years old with a body weight of 2.9 kg, experiencing interference with the right eye since September 2019 and has been treated. Clinical examination shows the absence of pupillary reflexes on the right eye. The examination was continued using an ophthalmoscope in which the pupil of the right eye was not visible, and a fluorescent test was also performed with the result that no ulcer was found in the cornea of the eye. There is a widening of the niktitan membrane in the right eye which causes the pupil to be invisible and almost covers the entire eye so that the examination is not optimal. The niktitan membrane was dilated, thought to be due to friction when the cat scratched its eye. The results of routine hematological examination showed that cats had leukocytosis and lymphocytosis. Case cats are diagnosed with conjunctivitis due to bacterial infection. Treatment given to cats diagnosed as having conjunctivitis is given therapy with *Doxycycline* (PO: 14.5 mg / kg BW), *Dexamethasone* (PO: 0.5 mg / kg BW), *Oxytetracycline HCl* 1% (R/ Oxytetra 1% oph ointment tube) dan *Chloramphenicol* (R/ *Erlamycetin* eye drops). After 7 (seven) days of treatment the clinical signs of the eye showed insignificant improvement in the widening of the membrane, but the inflammation of the conjunctiva had begun to improve.

Keywords: Flourescen test; konjungtivitis; local cat

PENDAHULUAN

Konjungtivitis merupakan radang pada konjungtiva yang dapat berhubungan dengan adanya radang akibat infeksi pada saluran nafas atas yang mengakibatkan terjadinya radang pada konjungtiva (Williams, 2017). Konjungtivitis akut ditandai dengan kongesti pada pembuluh darah, edema, gatal serta dapat memicu terjadinya penumpukan penumbuhan bakteri sehingga munculnya *discharge serous, mucoid*, atau *mucopurulent*. Konjungtivitis adalah kondisi umum pada kucing dan mungkin unilateral atau bilateral. Etiologi konjungtivitis pada kucing umumnya akibat infeksi *herpesvirus* dan *calicivirus*, serta infeksi bakteri seperti *Chlamydia* dan *Mycoplasma* (Trbolová, 2011). Namun, pemeriksaan klinis dan patologis yang relatif ambigu terkait dengan kedua agen sering mengacaukan penentuan pendekatan terapi dan tindak lanjut, serta kucing tanpa gejala klinis sering mempersulit interpretasi.

Pada kejadian konjungtivitis berkurangnya produksi air mata dapat menyebabkan penurunan kelembaban dari kornea dan konjungtiva. Hal ini dapat mengakibatkan rasa sakit sehingga akan timbul gejala *blepharospasm* dan *endophthalmos* (Eaton, 2000). Menurut Widodo (2011), akibat kekeringan yang terjadi pada kornea mata dapat menyebabkan keratinisasi, dan membentuk jaringan yang menyerupai kulit (*epidermalization*) apabila terjadi perkembangan maka kornea akan mengalami ulcer. Kasus dengan gejala klinis seperti ini dapat terjadi bila bola mata mengalami disposisi anterior (*exophthalmos*) atau kelopak mata tidak mampu menutupi kornea secara sempurna (*lagophthalmos*).

Membran niktitan (*third eyelid*) pada kucing dan hewan karnivora liar secara normal tidak terlihat karena membran niktitan tersembunyi pada bagian sudut mata. Struktur ini berfungsi untuk membersihkan dan lubrikasi permukaan

mata sehingga kucing jarang sekali untuk berkedip (Slatter, 2011).

Pemeriksaan hematologi dan kimia darah memiliki peran penting dalam menentukan kesehatan fisik, diagnosis dan prognosis dari suatu penyakit (Jangsangthong *et al.*, 2012). Leukosit merupakan unit yang aktif dari sistem pertahanan tubuh dan lebih banyak berperan pada saat kondisi sakit. Leukosit dalam darah terbagi menjadi 2 bagian agranulosit dan granulosit. Menurut Guyton dan Hall (1997), perubahan pada gambaran darah hewan dapat terjadi apabila hewan mengalami gangguan secara fisiologis yang disebabkan oleh faktor internal (pertambahan umur, status gizi, kesehatan, stres, siklus estrus dan suhu tubuh) maupun faktor eksternal (infeksi kuman, perubahan suhu lingkungan, dan fraktur terbuka).

METODE PENELITIAN

Rekam Medis

Kucing kasus bernama Chuly berjenis kelamin jantan dengan umur $\pm 1,5$ tahun dan berat badan 2,9 kg, kucing kasus ini merupakan ras lokal dimana memiliki rambut berwarna orange. Pada bagian telinga kanan kucing terdapat tato yang menandakan bahwa kucing tersebut memiliki sertifikat (stambum). Ibu Kurnia Mulandari merupakan pemilik dari kucing kasus, yang beralamat di Jalan Pantai Batu Bolong No. 10X, Canggu, Kec. Kuta Utara, Kab. Badung, Bali.

Anamnesa

Pemilik kucing memiliki keluhan bahwa kucing mengalami gangguan pada mata kanan dan mengeluhkan terdapat leleran mata hanya pada mata kanan saja sejak bulan September 2019. Pemilik memiliki banyak kucing dan kucing lainnya diletakkan pada kandang yang sama, namun kucing lain tidak ada yang mengalami gangguan mata seperti kucing kasus. Riwayat vaksinasi kucing kasus sudah di vaksin lengkap dan sudah *dibooster* setiap tahunnya. Namun, ketika

diminta untuk menunjukkan buku vaksin pemilik mengatakan bahwa buku vaksin kucing hilang. Kucing kasus memiliki nafsu makan dan minum yang baik dimana diberikan makan berupa dry food dan minum yang berasal dari air kran. Urinasi dan defekasi kucing kasus baik dan tidak ada keluhan dari pemilik. Kucing kasus sudah pernah diobatin oleh pemilik dengan pemberian obat *Methylprednisolone* (PO: 2mg/kg BB) dan *Cefotaxim* (PO: 50mg/kg BB) yang diberikan dua kali sehari, salep mata *Gentamycin*, dan obat tetes mata yaitu *Cendo xitrol* dua tetes pada setiap mata. Pengobatan diberikan selama dua minggu.

Pemeriksaan Fisik dan Laboratorium

Pemeriksaan fisik dilakukan secara menyeluruh pada tubuh kucing, status praesens dan klinis serta pemeriksaan difokus pada organ mata menggunakan metode *ophthalmoscope* dan *flourescen test*. Sementara uji laboratorium yang dilakukan adalah hematologi rutin yang dilakukan menggunakan alat *Hematology Analyzer*.

Diagnosis

Berdasarkan hasil anamnesis, pemeriksaan klinis adanya radang pada konjungtiva dan melebarnya membrana niktitan pada mata kanan dan pemeriksaan laboratorium hematologi yaitu anjing mengalami leukositosis dan limfositosis. Pemeriksaan penunjang menggunakan *ophthalmoskop* menunjukkan pupil kucing kasus tidak terdeteksi, dan hasil dari *flourescen test* menunjukkan tidak adanya ulcer pada kornea. Maka kucing kasus didiagnosis mengalami konjungtivitis dan melebarnya membrana niktitan akibat trauma.

Prognosis

Prognosis yang dapat ditarik dari hasil pemeriksaan kasus ini yaitu fausta pada kasus konjungtivitis dan infausta pada kasus melebarnya membrana niktitan. Pada kasus konjungtivitis umumnya kesembuhan akan terjadi dengan pengobatan dan perawatan yang baik dan benar. Namun pada kasus membrana niktitan yang mengalami pelebaran akan sulit diobati karena

pengobatan tidak akan mengenai seluruh bagian mata kucing kasus, serta kucing juga diduga mengalami *endophthalmos*.

Terapi

Terapi yang diberikan adalah *Doxycycline* (PO: 14,5 mg/kg BB) dan *Dexamethasone* (PO: 0,5 mg/kg BB) dengan pemberian satu kali sehari selama lima hari, *Oxytetracycline HCl* 1% (R/ Oxytetra 1% oph ointment tube) dan *Chlorampenicol* (R/ *Erlamycetin* eye drops) satu tetes dua kali sehari selama 7 (tujuh) hari (McLaurin *et al.*, 2018).

HASIL DAN PEMBAHASAN

Hasil

Pemeriksaan fisik dilakukan pada 15 November 2019. Hasil pemeriksaan klinis pada mata kanan kucing kasus ditemukan ada kelainan yaitu pada pemeriksaan reflek pupil mata kanan kucing kasus tidak ditemukan reflek pada pupil dikarenakan membrana niktitan yang menutupi hamper keseluran mata kanan kucing kasus. Namun, pada pemeriksaan reflek *palpebrae* menunjukkan hasil yang positif dengan adanya reflek berkedip. Pemeriksaan dilanjutkan untuk fungsi mata yaitu dengan cara menutup mata secara bergantian dan dipancing dengan menggunakan makanan agar kucing mau bergerak kearah yang ditentukan. Ketika mata kanan ditutup kucing masih dapat mencapai makanan yang diberikan, namun ketika mata kiri ditutup kucing tidak dapat mencapai makanan yang diberikan tetapi kucing berjalan kearah yang berlawanan dan sembari menabrak barang-barang yang berada didekatnya. Pada membrana niktitan pada mata kiri kasus terlihat mengalami pelebaran, dan terdapat leleran disekitar mata kucing kasus.

Pemeriksaan *Ophthalmoscope*

Ketika dilakukan pemeriksaan menggunakan *ophthalmoscope* pupil mata kucing kasus sebelah kanan tidak terdeteksi akibat ditutupi oleh membrana niktitan yang mengalami pergeseran. Namun, pada mata kiri kucing kasus ketika diperiksa

menggunakan *ophthalmoscope* terlihat adanya warna hijau terang yang menandakan bahwa fungsi mata kiri hewan kasus masih dapat menerima cahaya.

Pemeriksaan *Flourescen test*

Pemeriksaan *flourescen test* penting dilakukan untuk mengetahui apakah terdapat ulcer pada cornea mata kucing, apabila terdapat ulcer maka saat dilakukan pemeriksaan akan terdapat bayang-bayang berwarna kehijauan. Pada kucing kasus ketika dilakukan pemeriksaan *flourescen test* menunjukkan hasil negatif yang artinya tidak terdapat ulcer pada bagian kornea. Pada kasus ini pemeriksaan menggunakan *flourescen test* kurang efektif, hal ini dikarenakan membrana niktitan yang bergeser sehingga pemeriksaan tidak dapat mengenai seluruh mata.

Pembahasan

Konjungtivitis adalah masalah klinis umum pada kucing. Konjungtivitis kucing dapat diakibatkan oleh mikroba yang beragam yang terdiri dari ratusan atau ribuan spesies, dengan genus yang relatif sedikit mendominasi (Paul, 2008). Peradangan konjungtiva juga dapat terjadi akibat selaput konjungtiva menempel, contohnya kasus neonatal konjungtivitis yang dapat mengakibatkan kelopak mata bagian atas dan bawah mengalami adhesi (*ankyloblepharon*) atau melekat, atau konjungtiva palpebrae (konjungtiva yang letaknya dikelopak mata) menempel dengan kornea atau menempel dengan konjungtiva bulbaris (konjungtiva yang letaknya dibagian depan bola mata) (*symblepharon*) (Trbolová, 2011).

Kantung konjungtiva kucing dan permukaan kornea umumnya dihuni oleh mikroba sehingga lebih sering mengalami infeksi (Gelatt *et al.*, 2014). Leleran mata muncul akibat infeksi bakteri, dikarenakan produksi air mata yang sedikit sehingga mempermudah terjadinya penumpukan bakteri pada daerah mata (Salisbury *et al.*, 1995). Maggio dan Pizzirani (2007) menyatakan bahwa pada daerah mata terdapat bakteri flora normal, seperti

Streptococcus sp., *Stapylococcus sp.*, *Bacillus sp.*, *Moraxella*, dan *Pseudomonas sp.* Infeksi bakteri biasanya terjadi karena infeksi ikutan atau sekunder ditandai dengan keluarnya cairan. Infeksi awal biasanya dikarenakan benda asing atau mata kering. Pengeluaran tersebut merupakan hasil dari peningkatan produksi musin oleh sel goblet konjungtiva dan / atau penurunan fungsi pembilas film air mata. Konjungtiva biasanya hiperemis, menebal, dan kemoitik (Paul, 2008).

Pemeriksaan reflek *menace*, dan *palpebrae* pada kedua mata kucing masih menunjukkan hasil yang positif. Pemeriksaan reflek ancaman untuk mengevaluasi sistem syaraf yang menginervasi mata, apabila hasil pemeriksaan terhadap reflek ancaman berkurang hal tersebut menunjukkan bahwa adanya gangguan pada syaraf-syaraf yang menginervasi mata (Cullen *et al.*, 2009). Pemeriksaan reflek cahaya pupil normal akan menunjukkan konstiksi pupil dimana saat melihat cahaya maka pupil akan mengecil dan saat tidak terdapat cahaya pupil akan membesar (Maggio dan Pizzirani, 2007), sedangkan pada hasil pemeriksaan reflek cahaya pupil pada kucing menunjukkan hasil yang negatif pada mata kanan. Hal tersebut kemungkinan akibat dari membrana niktitan yang cukup melebar hingga menutupi bagian pupil sehingga cahaya tidak langsung mengarah ke pupil tetapi dihalangi oleh membrana niktitan. Menurut Slatter, (2011) membran niktitan (*third eyelid*) secara normal tidak terlihat karena membran niktitan tersembunyi pada bagian sudut mata, namun pada kucing kasus membrana niktitan mengalami pelebaran sehingga hampir menutupi keseluruhan mata yang menyebabkan pemeriksaan dan pengobatan tidak maksimal.

Pemeriksaan hematologi pada kucing kasus menunjukkan leukositosis. Menurut Dharmawan (2002) leukositosis merupakan gambaran hasil pemeriksaan darah mengalami peningkatan jumlah sel-sel

leukosit (neutrofil, eosinofil, basofil, monosit, dan limfosit) yang dapat disebabkan oleh infeksi umum, infeksi lokal, keracunan, tumor, pendarahan pada rongga badan, leukemia dan trauma. Peningkatan jumlah limfosit dapat terjadi pada kondisi fisiologis maupun patologis (Jain dan Musc, 1993). Limfositosis fisiologis sering terjadi terutama pada hewan dan bersifat sementara. Limfositosis patologis terjadi akibat adanya stimulasi antigenik (misalnya peradangan kronis, vaksinasi dan merupakan gambaran umum penyakit inflamasi yang bersifat kronis (Stockham and Scott, 2008).

Terapi yang digunakan pada kasus ini yaitu *Oxytetracycline HCl* 1% (R/ *Oxytetra* 1% oph ointment tube), dan *Doxycycline* yang bertujuan untuk mengendalikan dan mencegah pertumbuhan bakteri, serta pemberian *dexamethasone* dan obat tetes *chloramphenicol* (R/ *Erlamycetin* eye drops) untuk mengurangi iritasi dan peradangan. Konjungtivitis umumnya ditandai dengan adanya leleran mukopurulen adalah alasan mengapa pada kasus ini diagnosis sebagai infeksi bakteri dan diobati dengan antibiotik.

Chlamydomytila resisten terhadap banyak antibiotik topikal umum termasuk bacitracin, *neomycin* dan *gentamicin*. Pengobatan pilihan adalah *tetrasiiklin* topikal yang dioleskan yaitu berupa salep sering kali cukup mengiritasi, alternatifnya di ikuti dengan pemberian *chloramphenicol*. Infeksi primer pada mata umumnya dapat mengalami kesembuhan dengan sendirinya, kecuali diikuti dengan ulserasi kornea. Jelas bahwa kesembuhan akan bersifat sementara karena penggunaan antibiotik atau kortikosteroid. Namun setelah terapi dihentikan, kesembuhan akan kembali menurun (Glaze, 2008).

Doxycycline merupakan bentuk turunan dari oksitetrasiklin dan memiliki waktuparuh lebih panjang dan ekskresi lebih lama. *Doxycycline* baik digunakan untuk pengobatan penyakit karena riketsia, klamidia, mikoplasma dan spirocheta (Plumb, 2008).

Pemberian antiradang kortikosteroid yang berkepanjangan pada kasus dengan keluhan pada mata (baik sistemik atau topikal pada mata) dapat menyebabkan glaukoma, katarak, dan *exophthalmos* (Plumb, 2008). Terapi yang dapat diberikan dengan obat tetes mata yang mengandung Tetrahidrozoline HCl yaitu senyawa aktif yang memberikan efek lokal (bukan sistemik) sebagai antialergi dan anti iritasi sehingga reaksi penyembuhan bisa terjadi secara cepat. Pada saat iritasi, pembuluh darah dalam keadaan vasodilatasi sehingga mata memerah. Apabila digunakan tetes mata yang mengandung senyawa aktif ini, pembuluh darah akan mengalami vasokonstriksi sehingga mata tidak memerah lagi (Johnson dan Hricik, 1993).

Penggunaan terapi jangka panjang yang disarankan untuk pemberian antiradang kortikosteroid pada kasus penyakit mata adalah menggunakan tetes mata yang mengandung *artificial tears* yang mengandung larutan garam isotonik yang tidak memberikan efek bahaya bagi tubuh. Penggunaan kortikosteroid dapat mengurangi sedikit gejala tetapi penggunaan sangatlah hati-hati karena seringnya menyebabkan terjadi ulserasi kornea.

Hasil pengobatan dan observasi dari pemberian terapi pada kasus ini selama 7 (tujuh) hari dapat dilihat pada gambar di bawah. Mata kucing kasus menunjukkan hasil yang sedikit membaik. Pada mata kanan peradangan sudah mulai membaik. Selain itu, mukus pada mata kanan juga berkurang. Namun menurut William (2017) kesembuhan hanya bersifat sementara, dan kondisi mata yang kering menunjukkan kondisi yang lebih baik karena penggunaan antibiotik. Setelah terapi dihentikan, kesembuhan akan kembali menurun.

SIMPULAN DAN SARAN

Simpulan

Kucing kasus didiagnosis mengalami konjungtivitis. Hal ini didukung oleh anamnesis, pemeriksaan klinis, pemeriksaan hematologi sebagai

penunjang, dan pemeriksaan fluorescent test yang hasilnya negatif. Kasus ini diterapi dengan *Doxycycline* (PO) yang bertujuan untuk mengendalikan dan mencegah pertumbuhan bakteri dan *Dexamethasone* (PO), serta pemberian salep *Oxytetracycline HCl* 1% (R/ Oxytetra 1% oph ointment tube) dan *Chloramphenicol* (R/ *Erlamycetin* eye drops) selama 7 (tujuh) hari dan menunjukkan hasil pada peradangan konjungtiva sudah mulai membaik, namun pada membrana niktitan yang melebar tidak terlalu signifikan.

Saran

Sebaiknya pengobatan terhadap kucing kasus dilanjutkan sampai 3 minggu dengan pemberian salep mata serta tetes mata agar menghindari terjadinya infeksi konjungtivitis yang berulang. Pada pelebaran membrana niktitan harus ditinjau kembali untuk pemeriksaan dan tindakan selanjutnya dengan alat-alat yang lebih memadai agar mendapatkan penanganan yang terbaik.

UCAPAN TERIMAKASIH

Pada kesempatan kali ini penulis ingin mengucapkan terima kasih kepada seluruh dosen pengajar di Laboratorium Ilmu Penyakit Dalam Veteriner FKH Unud dan rekan-rekan koasistensi dalam membantu dan memfasilitasi studi ini.

DAFTAR PUSTAKA

- Candyce MJ, Patricia MW. 2008. *Veterinary Technician's Daily Reference Guide*. Blackwell. ISBN-13: 978-0813812045
- Cullen CL, McMillan C, Webb AA. 2009. Neurology: Impaired vision in a dog. *Can. Vet. J.* 50(5): 539–542.
- Dharmawan NS. 2002. *Pengantar Patologi Klinik Veteriner Hematologi Klinik*. Universitas Udayana Kampus Bukit Jimbaran.
- Eaton JS. 2000. Focus on the feline: the idiosyncratic cat eye and how to deal with it. veterinary ophthalmologist, ocular services on demand (OSOD) adjunct. Assistant Clinical Professor, School of Veterinary Medicine, UC Davis.
- Gelatt KN, Peiffer RL, Erickson JL, Gum GG. 2014. *Essentials of Veterinary Ophthalmology*. Willey Publisher.
- Glaze MB. 2008. Feline Conjunctivitis: Workup and Treatment Options. British Small Animal Veterinary Congress 2008, Gulf Coast Animal Eye Clinic, Houston, USA.
- Guyton AC, Hall JE. 1997. *Buku Ajar Fisiologi Kedokteran*. Edisi 9. Jakarta : EGC.
- Jain LC, Musc AH. 1993. *Schalm's Veterinary Hematology*. Lea & Fibiger. Philadelphia. Pp: 450-500.
- Jangsangthong A, Suwanachat P, Jaykum P, S Buamas S, Kaewkongjan W, Buranasinsup S. 2012. Effect of sex, age and strain on hematological and blood clinical chemistry in healthy canin. *J. Appl. Anim. Sci.* 5(3): 25-38.
- Johnson DA, Hricik JG. 1993. The pharmacology of alpha adrenergic-decongestants. *Pharmacotherapy*. 13: 110S-105S.
- Maggio F, Pizzirani S. 2007. Tear film and ocular surface diseases in cats and dogs: Part 1. Notes on Pathophysiology. *Vet.* 23: 35-51.
- McLaurin E, Cavet ME, Gomes PJ, Ciolino JB. 2018. Brimonidine ophthalmic solution 0.025% for reduction of ocular redness: a randomized clinical trial. *Optometry Vision Sci.* 95(3): 264–271.
- Paul EM. 2008. *Slatter's Fundamentals of Veterinary Ophthalmology*. 4th Ed. 11830 Westline Industrial Drive, St. Louis, Missouri 63146
- Plumb DC. 2008. *Plumb's Veterinary Drug Handbook: Sixth Edition*. Iowa: Blackwell. Hal: 266.
- Salisbury MA, Kaswan RL, Brown J. 1995. Microorganisms isolated from the corneal surface before and during topical cyclosporine treatment in dogs

- with keratoconjunctivitis sicca. *Am. J. Vet. Res.* 56(7): 880-884.
- Slatter D. 2011. Orbit. In Slatter D (Eds). *Fundamentals of Veterinary Ophthalmology*. 3rd Ed. Elsevier Saunders Publishing, Philadelphia.
- Stockham SL, Scott MA. 2008. *Fundamentals of Veterinary Clinical Pathology*. Ed ke-2. State Avenue (USA): Blackwell Publishing.
- Trbolová A. 2011. The most common eye diseases in cat. *e-Polish J. Vet. Ophthalmol.* 2:1-8.
- Widodo S. 2011. *Diagnosa Klinik Hewan Kecil*. Edisi 1. Intitut Pertanian Bogor Press. Bogor Jawa Barat.
- Williams DL. 2017. Canine keratoconjunctivitis sicca: current concepts in diagnosis and treatment. *J. Clin. Ophthalmol.* 2(1): 101.

Tabel 1. Hasil Pemeriksaan Status Praesens

No	Jenis Pemeriksaan	Hasil	Nilai Normal *)	Keterangan
1	Frekuensi Degup Jantung (x/menit)	152	110 – 220	Normal
2	Pulsus (x/menit)	140	110 – 220	Normal
3	CRT (detik)	< 2 detik	< 2 detik	Normal
4	Frekuensi Respirasi (x/menit)	36	25-40	Normal
5	Suhu (°C)	38,9	38,0 – 39,2	Normal

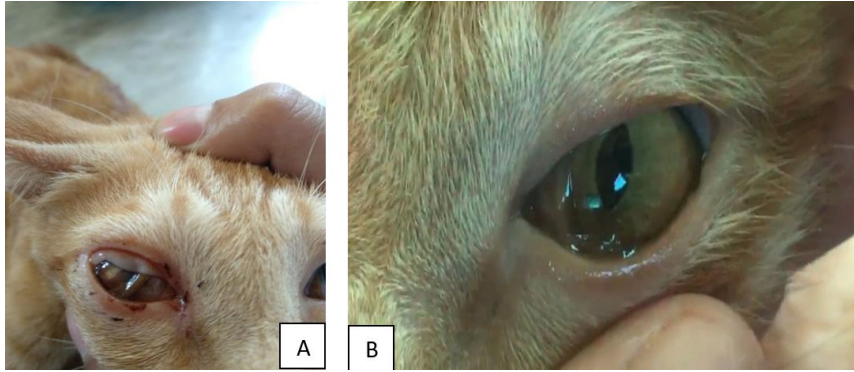
*) Sumber : Candyce *et al.* (2008)

Tabel 2. Hasil Pemeriksaan Klinis

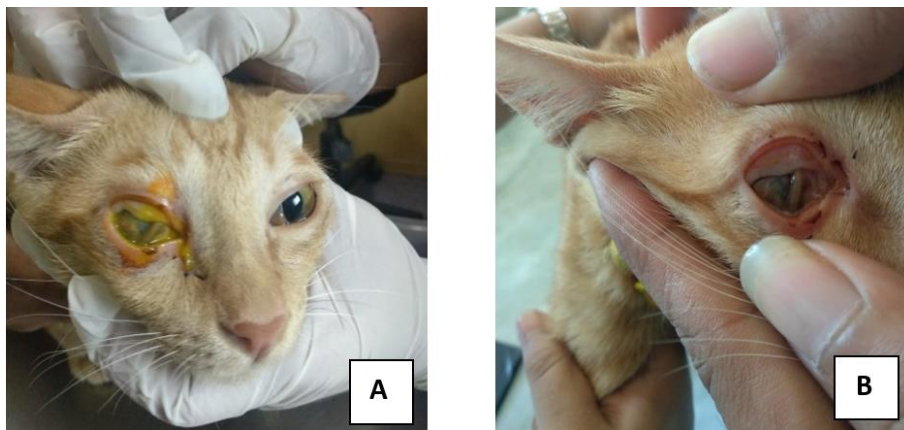
No	Jenis Pemeriksaan	Keterangan
1	Kulit dan Kuku	Normal
2	Anggota Gerak	Normal
3	Muskuloskeletal	Normal
4	Syaraf	Normal
5	Sirkulasi	Normal
6	Respirasi	Normal
7	Urogenital	Normal
8	Pencernaan	Normal
9	Mukosa	Normal
10	Limfonodus	Normal
11	Mata	Tidak Normal
12	Mukosa Mata	Tidak Normal

Tabel 3. Hasil pemeriksaan hematologi rutin kucing kasus

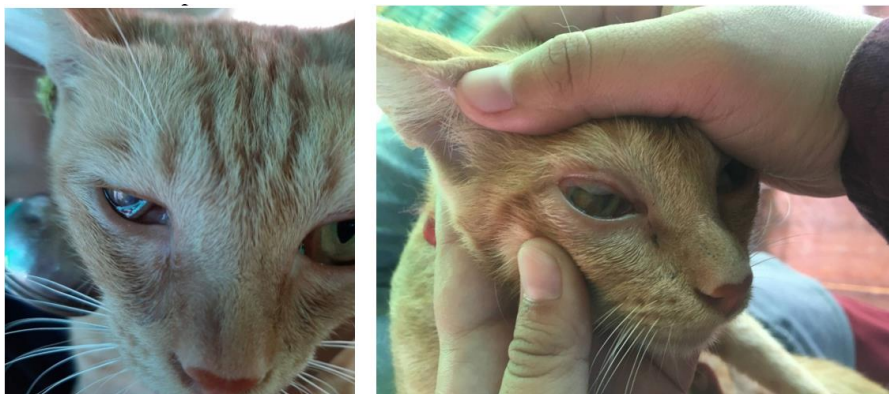
Hematologi Rutin	Satuan	Hasil	Nilai Rujukan	Keterangan
WBC	x10 ⁹ /L	36.3	5.5-19.5	H
Lymph#	x10 ⁹ /L	24.5	3.0-9.0	H
Grand#	x10 ⁹ /L	9.9	8.7-19.1	
Lymp%	%	67.5	20.0-55.0	H
Grand%	%	27.3	55.3-89.5	L
RBC	x10 ¹² /	5.33	5.0 – 10.0	
HB	g/dl	12.8	8.0 – 15.0	
MCV	fL	48.9	39.0-55.0	
MCH	pg	24.0	13.0-17.0	H
MCHC	g/dL	49.0	30.0-36.0	
HCT	%	33.0	30.0 – 45.0	



Gambar 1. A. Mata kanan kucing terlihat adanya radang pada konjungtiva bagian atas, dan terlihat melebarnya membrana nictitan; B. Mata kiri normal.



Gambar 2. Pemeriksaan dengan *fluorescen test* (A), Hasil pemeriksaan dengan *fluorescen test* (B)



Gambar 3. Keadaan mata kucing kasus setelah terapi selama 7 (tujuh) hari.