

BULETIN VETERINER UDAYANA

PREVALENSI TOXOCARA VITULORUM PADA INDUK DAN ANAK SAPI BALI DI WILAYAH BALI TIMUR

SEROPREVALENSI INFEKSI TOXOPLASMA GONDII PADA KAMBING YANG DIPOTONG DI KAMPUNG JAWA, DENPASAR

PENGARUH PEMBERIAN PEGAGAN (*Centella Asiatica*) TERHADAP GAMBARAN MIKROSKOPIS LIMPA MENCIT YANG DIINFEKSI *Salmonella Typhi*

GAMBARAN TOTAL ERITROSIT, HEMOGLOBIN, DAN PACKED CELL VOLUME TIKUS PUTIH JANTAN SELAMA PEMBERIAN EKSTRAK PEGAGAN

IDENTIFIKASI GOLONGAN SENYAWA KIMIA DAN PENGARUH EKSTRAK ETANOL BUAH NAGA DAGING PUTIH (*Hylocereus undatus*) TERHADAP PENURUNAN KADAR GLUKOSA DARAH SERTA BOBOT BADAN TIKUS PUTIH JANTAN (*Rattus novergicus*) YANG DIINDUKSI ALOKSAN

PENGARUH PEMBERIAN PEGAGAN (*Centella asiatica*) TERHADAP GAMBARAN MIKROSKOPIS GINJAL MENCIT YANG DIINFEKSI *Salmonella typhi*

KAJIAN EKSTRAK DAUN KEDONDONG (*Spondias dulcis G.Forst.*) DIBERIKAN SECARA ORAL PADA TIKUS PUTIH DITINJAU DARI HISTOPATOLOGI GINJAL

PENGARUH FREKUENSI EJAKULASI TERHADAP VOLUME SEMEN, KONSENTRASI SPERMATOZOA DAN MOTILITAS SPERMATOZOA AYAM HUTAN HIJAU (*Gallus varius*)

HISTOPATOLOGI GINJAL TIKUS PUTIH AKIBAT PEMBERIAN EKSTRAK PEGAGAN (*Centella Asiatica*) PERORAL

BULETIN VETERINER UDAYANA

**PENANGGUNG JAWAB
DEKAN FAKULTAS KEDOKTERAN HEWAN UNIVERSITAS UDAYANA**

KETUA

Ni Ketut Suwiti

SEKRETARIS

I Wayan Sudira

ANGGOTA

Iwan Harjono U.
I Nengah Kerta Besung
IGBN Trilaksana
Nyoman Adi Suratma
Sri Kayati Widyastuti
Putu Suastika
Kadek Karang Agustina
AA Oka Dharmayuda
Made Kardena
Tjok. Sari Nindia

PENYUNTING

A.A.Ayu Mirah Adi, K. Berata, Adi Suratma
N. Sadra Darmawan, Dayu P. Apsari, N.Suarsana, IGN. Trilaksana

TATA USAHA

I Wayan Kayun Wardana
Made Pramodya Hapsari Dewi

SEKRETARIAT

FAKULTAS KEDOKTERAN HEWAN UNIVERSITAS UDAYANA
JALAN PB SUDIRMAN DENPASAR TELP. 0361-223791
email : buletinvet.@gmail.com
Web : <http://www.ojs.unud.ac.id/index.php/buletinvet>

Buletin Veteriner Udayana diterbitkan oleh Fakultas Kedokteran Hewan Universitas Udayana sebagai media informasi dan pengembangan ilmu kedokteran hewan Diterbitkan dua kali setahun setiap bulan Pebruari dan Agustus

Daftar Isi

- Prevalensi *Toxocara vitulorum* Pada Induk Dan Anak Sapi Bali Di Wilayah Bali Timur
 (THE PREVALENTION OF TOXOCARA VITULORUM ON BALI COW AND CALF IN EASTERN AREA OF BALI)
 Agustina, K.K., A.A.G.O. Dharmayudha dan IW. Wirata 1-6
- Seroprevalensi Infeksi *Toxoplasma gondii* Pada Kambing yang Dipotong Di Kampung Jawa, Denpasar
 (SEROPREVALANCE OF TOXOPLASMA GONDII IN GOAT THAT SLAUGHTERED IN KAMPUNG JAWA, DENPASAR)
 Putu Suma Githa Sanjaya, I Made Damriyasa, I Made Dwinata..... 7-13
- Pengaruh Pemberian Pegagan (*Centella asiatica*) terhadap Gambaran Mikroskopis Limpa Mencit yang Diinfeksi *Salmonella typhi*
 (THE EFFECT OF CENTELLA ASIATICA TO MICROSCOPIC STRUCTURE OF THE SPLEEN OF MICE AFTER INFECTED SALMONELLA TYPHI)
 I Gede Oka Budiawan, Ni Ketut Suwiti, I Putu Suastika, I N. Kerta Besung 15-21
- Gambaran Total Eritrosit, Hemoglobin, dan Packed Cell Volume Tikus Putih Jantan Selama Pemberian Ekstrak Pegagan
 (PROFILE ERYTHROCYTES, HEMOGLOBIN AND PACKED CELL VOLUME IN MALE WHITE RATS WHILE GIVEN EXTRACT CENTELLA ASIATICA)
 Vivi Indrawati, I Nyoman Suartha, Anak Agung Sagung Kendran, I Gusti Ngurah Sudisma 23-29
- Identifikasi Golongan Senyawa Kimia Dan Pengaruh Ekstrak Etanol Buah Naga Daging Putih (*Hylocereus undatus*) Terhadap Penurunan Kadar Glukosa Darah Serta Bobot Badan Tikus Putih Jantan (*Rattus novergicus*) Yang Diinduksi Aloksan
 (IDENTIFICATION OF CHEMICAL COMPOUNDS AND EFFECT OF ETHANOL EXTRACT OF MEAT WHITE DRAGON FRUIT (HYLOCEREUS UNDATUS) TO DECREASE IN BLOOD GLUCOSE LEVELS AND BODY WEIGHT IN ALLOXAN INDUCED MALE RATS (RATTUS NOVERGICUS))
 A.A. Gde Oka Dharmayudha, Made Suma Anthara 31-40
- Pengaruh Pemberian Pegagan (*Centella asiatica*) Terhadap Gambaran Mikroskopis Ginjal Mencit yang Diinfeksi *Salmonella typhi*
 (THE EFFECT OF PEGAGAN ON MICROSCOPIC DESCRIPTION OF THE KIDNEY IN MICE INFECTED SALMONELLA TYPHI)
 Km Ariya Hendrayana, Ni Ketut Suwiti, I Made Kardena, I Nengah Kerta Besung..... 41-47

- Kajian Ekstrak Daun Kedondong (*Spondias dulcis* G.Forst.)
Diberikan Secara Oral Pada Tikus Putih Ditinjau Dari Histopatologi Ginjal
(*STUDY OF KEDONDONG'S LEAF EXTRACT (SPONDIAS DULCIS G.FORST.) PROVIDED ORAL IN WHITE RATS REVISED FROM KIDNEY HISTOPATHOLOGY*)
I Putu Suparman, I Wayan Sudira, I Ketut Berata..... 49-56
- Pengaruh Frekuensi Ejakulasi Terhadap Volume Semen, Konsentrasi Spermatozoa Dan Motilitas Spermatozoa Ayam Hutan Hijau (*Gallus varius*)*
(*THE EFFECT OF FREQUENCY EJACULATION ON SEMEN VOLUME, SPERM CONCENTRATION AND SPERM MOTILITY OF GREEN JUNGLE FOWL (GALLUS VARIUS)*)
Wayan Bebas, dan Desak Nyoman Dewi Indira Laksmi..... 57-62
- Histopatologi Ginjal Tikus Putih Akibat Pemberian Ekstrak Pegagan (*Centella asiatica*) Peroral
(*HISTOPATHOLOGICAL KIDNEY OF RAT WHITE THE EFFECT OF THE PEGAGAN EXTRACT AGAINST PERORAL*)
Ni Luh Putu Ratna Suhita, I Wayan Sudira, Ida Bagus Oka Winaya 63-69

Histopatologi Ginjal Tikus Putih Akibat Pemberian Ekstrak Pegagan (*Centella asiatica*) Peroral

(HISTOPATHOLOGICAL KIDNEY OF RAT WHITE THE EFFECT OF THE
PEGAGAN EXTRACT AGAINST PERORAL)

Ni Luh Putu Ratna Suhita¹⁾, I Wayan Sudira²⁾, Ida Bagus Oka Winaya³⁾

¹⁾ Mahasiswa FKH Unud, ²⁾ Lab farmakologi, ³⁾ Lab. Patologi Fakultas Kedokteran
Hewan, Universitas Udayana, Denpasar, Bali
E-mail : tongkici@gmail.com

ABSTRAK

Pegagan merupakan tanaman herbal yang sering dimanfaatkan oleh masyarakat Indonesia sebagai obat alternatif untuk mengobati berbagai macam penyakit. Penelitian tentang toksisitas (studi histopatologi) tanaman pegagan pada ginjal belum pernah dilakukan. Adapun tujuan dari penelitian ini adalah untuk mengetahui adanya perubahan histopatologi pada ginjal tikus putih setelah pemberian ekstrak pegagan (*Centella asiatica*) peroral. Tikus putih (*Rattus norvegicus*) dibagi secara acak menjadi lima kelompok, masing-masing kelompok berjumlah 6 ekor. Kelompok A sebagai control (placebo) yang diberi aquades peroral; kelompok B yang diberikan ekstrak pegagan 100 mg/kg bb (0,2 ml/ekor); kelompok C yang diberikan ekstrak pegagan dosis 200 mg/kg bb (0,4 ml/ekor); kelompok D yang diberikan 300 mg/kg bb (0,6 ml/ekor); dan kelompok E yang diberikan ekstrak pegagan dosis 400 mg/kg bb (0,8 ml/ekor). Nekropsi untuk pengambilan organ ginjal dilakukan pada hari ke-9. Jaringan ginjal selanjutnya diproses untuk pembuatan preparat histopatologi dengan pewarnaan Hemaktosilin Eosin (HE). Hasil pemeriksaan histopatologi pada ginjal tikus putih yang diberikan ekstrak pegagan, tidak ditemukan adanya degenerasi melembak, degenerasi hidrofik, dan nekrosis baik pada control (placebo) maupun pemberian dosis 0,2 ml; 0,4 ml; 0,6 ml; 0,8 ml. Hasil ini menunjukkan pemberian ekstrak pegagan (*Centella asiatica*) dengan rentang dosis 100 mg/kg bb sampai dengan dosis 400 mg/kg bb selama 9 hari, tidak menyebabkan gangguan histopatologi pada organ ginjal tikus putih (*Rattus novegicus*).

Kata kunci : ginjal, tikus, *Centella asiatica*.

ABSTRACT

Pegagan plant often used by the community as an alternative medicine to treat various diseases. While research on the toxicity to the kidney pegagan leaf has not been done. In this study the white rat (*Rattus norvegicus*) were divided randomly into five groups, each group totaled 6 tail. A group as a control (placebo) who were given distilled water orally; group B given leaf extract pegagan 100 mg / kg bb (0.2 ml / head); group C given leaf extract pegagan 200 mg / kg bb (0.4 ml / head); group D given leaf extract pegagan 300 mg / kg bb (0.6 ml / head); group E given leaf extract pegagan 400 mg / kg bb (0.8 ml / head). Necropsy for organ retrieval of kidney performed on day 15. Renal tissue further processed for the manufacture of coloring preparations histopathology with *Hematoxylin Eosin* (HE). Histopathological examination of the kidneys of white rats given leaf extract pegagan, did not reveal any fat degeneration and necrosis of both the control (placebo) and administration at a

dose of 0.2 ml; 0.4 ml; 0.6 ml; 0,8 ml. These results indicate leaf extract pegagan (*Centella asiatica*) with a range of doses of 100 mg / kg until a dose of 400 mg / kg bb for 9 days, did not cause renal histopathology in organs of white rats (*Rattus novogicus*).

Keywords: Kidney, White rats, *Centella asiatica*.

PENDAHULUAN

Indonesia memiliki jutaan spesies tanaman yang memiliki khasiat untuk menyembuhkan berbagai macam penyakit dan beberapa khasiat lainnya yang berguna bagi kesehatan manusia. Tanaman herbal yang berkhasiat ini juga memiliki kelebihan yakni efek sampingnya lebih rendah dibanding obat kimia. Kandungan pada bahan alami umumnya bersifat seimbang dan saling menetralkan. Jadi, efek samping obat herbal jauh lebih kecil dibandingkan dengan obat sintesa (Rifatul, 2009).

Pegagan (*Centella asiatica*) telah lama dimanfaatkan sebagai obat tradisional baik dalam bentuk bahan segar, kering maupun yang sudah dalam bentuk ramuan (jamu). Selama ini, pegagan dimanfaatkan sebagai obat penyembuh luka. Banyaknya manfaat tanaman ini nampaknya berkaitan dengan banyaknya komponen minyak atsiri seperti sitronelal, linalool, neral, menthol, dan linalil asetat yang terkandung dalam pegagan. Pegagan digunakan sebagai anti-infeksi, anti-toksik, penurun panas (antipiretik), dan peluruh kencing (diuretik) tetapi pegagan juga memiliki sifat narkotis sehingga dalam pemakaiannya harus sangat hati-hati. Selain itu pemberian dalam dosis yang tinggi dapat menyebabkan pasien menjadi pening (Januwati, 2005).

Keracunan obat dapat mengakibatkan kerusakan pada fungsi berbagai organ. Hal yang umum terjadi adalah nefrotoksisitas (keracunan pada ginjal), neurotoksisitas, hepatotoksisitas, imunotoksisitas, dan kardiotoxiksisitas (Dian, 2010). Penggunaan obat

tradisional khususnya pegagan dengan dosis serta interval waktu pemberian tertentu dapat memberikan efek atau indikasi yang berbeda pada organ. Efek toksik obat herbal bisa dihindari jika cara pemakaiannya benar dan sudah diuji baik secara praklinik dan uji klinik, seperti dilakukan pada obat kimia (Rifatul, 2009). Ginjal merupakan organ kedua setelah hepar, yang paling sering menjadi sasaran perusakan oleh zat - zat kimia, hal ini disebabkan banyak zat kimia yang diekskresikan melalui urine (Gerhastuti, 2009).

Ginjal adalah organ yang mempunyai peranan penting dalam tubuh organ ini berfungsi untuk membuang sampah metabolisme dan racun tubuh dalam bentuk urin / air seni. Selain itu, ginjal juga berperan dalam mempertahankan keseimbangan air, garam dan elektrolit, tidak kalah pentingnya ginjal merupakan kelenjar endokrin yang sedikitnya mengeluarkan tiga hormon. Ginjal merupakan organ tubuh yang rentan terhadap pengaruh zat-zat kimia, karena organ ini menerima 25-30 % sirkulasi darah untuk dibersihkan, sehingga sebagai organ filtrasi kemungkinan terjadinya perubahan patologik sangat tinggi (Corwin, 2001).

Penggunaan obat tradisional khususnya pegagan dengan dosis interval waktu tertentu diduga akan memberikan efek atau indikasi yang berbeda pada organ-organ tubuh termasuk ginjal. Oleh karena itu penelitian ini dirancang untuk mengetahui agar bisa mengetahui efek dari pemberian ekstrak pegagan secara oral terhadap perubahan histopatologi organ ginjal.

Berdasarkan uraian latar belakang diatas maka dapat dirumuskan suatu permasalahan apakah pemberian ekstrak pegagan peroral dapat menyebabkan perubahan histopatologi pada ginjal.

Tujuan dari penelitian ini untuk mengetahui adanya perubahan histopatologi pada organ ginjal setelah pemberian ekstrak pegagan peroral.

Manfaat dari penelitian ini adalah untuk memberikan informasi tentang ekstrak pegagan yang aman digunakan dan tidak menimbulkan efek toksisitas terhadap ginjal.

METODE PENELITIAN

Persiapan dan Perlakuan

Tikus putih yang digunakan adalah tikus putih jantan, umur 6-8 minggu dengan bobot badan 250-300 gram. Kelompok ini dibagi lagi menjadi 5 kelompok berdasarkan dosis pemberian yaitu kelompok A yang terdiri dari 6 ekor tikus sebagai kontrol yang diberi aquades, kelompok B diberikan ekstrak pegagan 100 mg/kg bb (0,2 ml/ekor), kelompok C diberikan ekstrak pegagan dosis 200 mg/kg bb (0,4 ml/ekor), kelompok D diberikan ekstrak pegagan dosis 300 mg/kg bb (0,6 ml/ekor), dan kelompok E diberikan ekstrak pegagan dosis 400 mg/kg bb (0,8 ml/ekor) dengan masing-masing kelompok dosis menggunakan 6 ekor tikus.

Masing-masing perlakuan diberi ekstrak pegagan secara per oral. Pada hari ke 9 pemberian ekstrak pegagan dihentikan. Tikus kemudian dieutanasi menggunakan ketamin dan di lanjutkan dengan nekropsi. Setelah terbuka rongga abdomen, organ ginjal diambil dan dimasukkan kedalam pot yang sudah berisi Netral Buffer Formalin 10%.

Pembuatan Preparat Histologi Ginjal

Pembuatan preparat histopatologi dilakukan dengan cara organ ginjal difiksasi dengan menggunakan larutan Netral Buffer Formalin 10% kemudian

dipotong dan dimasukkan ke dalam wajan specimen yang terbuat dari plastik. Selanjutnya dilakukan proses dehidrasi pada alkohol konsentrasi bertingkat yaitu alkohol 70%, 80%, 90% alkohol absolute I, absolute II masing-masing 2 jam. Lalu dilakukan penjernihan dengan xylol kemudian dicetak menggunakan paraffin sehingga sediaan tercetak di dalam blok-blok paraffin dan disimpan dalam lemari es. Blok-blok paraffin tersebut kemudian dipotong tipis setebal 5-6 μ m menggunakan mikrotom. Hasil potongan diapungkan dalam air hangat bersuhu 60 $^{\circ}$ C selama 24 jam untuk meregangkan agar jaringan tidak berlipat. Sediaan kemudian diangkat dan diletakkan dalam gelas objek untuk dilakukan pewarnaan Hematoxylin dan Eosin (HE). Selanjutnya diperiksa dibawah mikroskop.

Pemeriksaan Preparat Histopatologi

Pengamatan histopatologi jaringan ginjal dapat dilakukan pasca pemberian ekstrak pegagan dilakukan dengan cara membandingkan kelompok perlakuan dengan kelompok placebo. Adapun perubahan yang diamati seperti adanya degenerasi melemak (vakuolisasi), nekrosis dan degenerasi hidrofik. Untuk mendapatkan data kuantitatif, skoring dilakukan pada setiap perubahan yang di temukan. Skoring histopatologi untuk degenerasi melemak : 0 = degenerasi melemak tidak ditemukan; 1 = degenerasi melemak setempat (fokal) 2 = : degenerasi melemak merata (difusa). Skoring histopatologi untuk nekrosis ginjal ; : 0 = nekrosis tidak ditemukan; 1 = nekrosis setempat (fokal); 2 = nekrosis setempat (difusa). Skoring histopatologi untuk degenerasi hidrofik: 0 = Degenerasi hidrofik tidak ditemukan; 1 = Degenerasi hidrofik setempat (fokal); 2 = Degenerasi hidrofik merata (difusa).


Analisa Data

Penelitian ini menggunakan pola Rancangan Acak Lengkap (RAL) terdiri dari 5 kelompok perlakuan dengan masing-masing 6 kali ulangan. Hasil pemeriksaan mikroskopis berupa data skoring. Data hasil penelitian ditabulasi selanjutnya perubahan yang ditemukan dianalisis dan disajikan secara deskriptif.

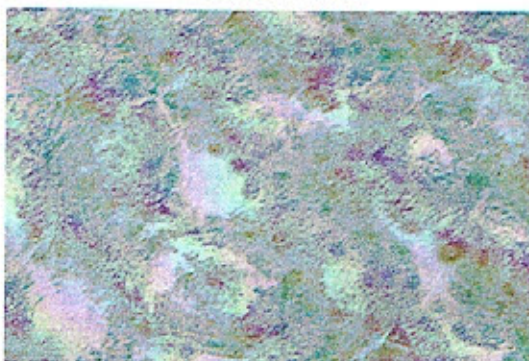
HASIL DAN PEMBAHASAN

Hasil

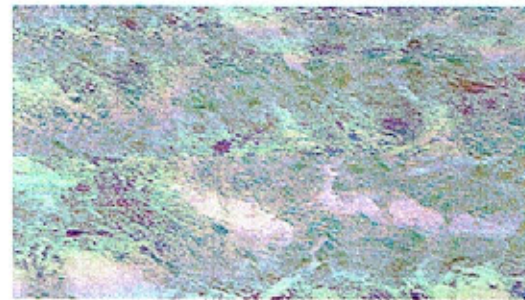
Hasil pemeriksaan histopatologi pada ginjal tikus putih yang diberikan ekstrak pegagan tidak ditemukan adanya nekrosis dan degenerasi melemak baik pada placebo maupun pemberian dengan dosis 0,2 ml, 0,4 ml, 0,6 ml, 0,8 ml. Struktur ginjal secara umum tidak menunjukkan adanya perubahan histopatologi berupa degenerasi maupun nekrosis.




Gambar 1. Micrograph Ginjal yang diberi placebo (HE.400x) a. Kapsula bowman, b. Glomelurus c. Tubulus renalis



Gambar 2. Micrograph ginjal yang diberi ekstrak pegagan 0,2 ml (HE,400x).



Gambar 3. Micrograph ginjal yang diberi Ekstrak pegagan 0,4 ml (HE, 400x)



Gambar 4. Micrograph ginjal yang diberi ekstrak pegagan 0,8 ml (HE, 400x)

Data hasil pemeriksaan histopatologi ginjal mencit percobaan tampak seperti tercantum dalam Tabel 1.

Tabel 1. Data hasil pemeriksaan histopatologi (dalam scoring)

Perlakuan	Ulangan	Perubahan		
		Degenerasi Hidrolik	Degenerasi Melemak	Nekrosis
A Placebo diberi aquades 0,2 ml/ekor	1	0	0	0
	2	0	0	0
	3	0	0	0
	4	0	0	0
	5	0	0	0
	6	0	0	0
B Diberi ekstrak pegagan 100 mg/kg bb (0,2 ml/ekor)	1	0	0	0
	2	0	0	0
	3	0	0	0
	4	0	0	0
	5	0	0	0
	6	0	0	0
C Diberi ekstrak pegagan 100 mg/kg bb (0,4 ml/ekor)	1	0	0	0
	2	0	0	0
	3	0	0	0
	4	0	0	0
	5	0	0	0
	6	0	0	0
D Diberi ekstrak pegagan 100 mg/kg bb (0,6 ml/ekor)	1	0	0	0
	2	0	0	0
	3	0	0	0
	4	0	0	0
	5	0	0	0
	6	0	0	0
E Diberi ekstrak pegagan 100 mg/kg bb (0,8 ml/ekor)	1	0	0	0
	2	0	0	0
	3	0	0	0
	4	0	0	0
	5	0	0	0
	6	0	0	0

Keterangan : Skor 0 = tidak ada lesi 1 = lesi setempat (fokal) 2 = lesi merata (difusa)

Pembahasan

Hasil penelitian menunjukkan bahwa, berbagai dosis ekstrak pegagan yang diberikan pada tikus putih tidak menyebabkan adanya perubahan yang signifikan pada struktur histologi ginjal. Tidak ditemukan degenerasi maupun nekrosis pada semua kelompok perlakuan menunjukkan bahwa pemberian ekstrak pegagan (*Centella asiatica*) dari dosis terkecil 0,2 ml sampai dosis tertinggi yaitu 0,8 tidak menimbulkan nefrotoksik. Ginjal merupakan organ tubuh yang vital. Hal ini disebabkan karena fungsinya untuk ekskresi sisa-sisa metabolisme. Kerusakan ginjal karena zat toksik dapat diidentifikasi berdasarkan perubahan struktur histologi, yaitu *nekrosis tubular akut (NTA)* yang secara morfologi ditandai dengan dekstruksi epitel tubulus proksimal. Sel epitel tubulus proksimal peka terhadap anoksia dan mudah hancur karena keracunan akibat kontak dengan bahan-bahan yang diekskresikan melalui ginjal. Sel epitel tubulus proksimal peka terhadap anoksia dan mudah hancur karena keracunan akibat kontak dengan bahan-bahan yang diekskresikan melalui ginjal. Perubahan struktur histologi ginjal ini tentu dipengaruhi oleh jumlah senyawa yang masuk ke dalam tubuh. Faktor lain yang mungkin menyebabkan kerusakan ginjal adalah kemampuan ginjal untuk mengkonsentrasikan substansi *xenobiotik* di dalam sel. Jika suatu zat kimia disekresi secara aktif dari darah ke urin, zat kimia terlebih dahulu diakumulasi dalam tubulus proksimal atau jika substansi kimia ini direabsorpsi dari urin maka akan melalui sel epitel tubulus dengan konsentrasi tinggi. Sebagai akibat dari proses pemekatan tersebut zat-zat toksik ini akan terakumulasi di ginjal dan menyebabkan kerusakan bagi ginjal (Yuanita, 2008).

Tubulus proksimal merupakan bagian ginjal yang paling banyak dan paling mudah mengalami kerusakan pada kasus nefrotoksik. Hal ini dapat terjadi

karena adanya akumulasi bahan-bahan toksik pada segmen ini dan karakter tubulus proksimal yang memiliki epitel yang lemah serta mudah bocor. Sehingga dapat disimpulkan bahwa kerusakan tubulus proksimal merupakan suatu hasil korelasi yang sangat penting antara transpor segmental tubulus dengan akumulasi, toksisitas, serta reaksi obat pada sel-sel target tubulus proksimal (Pratsta, 2010).

Tidak adanya perubahan yang menunjukkan adanya nekrosis, degenerasi melemak dan degenerasi hidrofik menunjukkan bahwa pemberian ekstrak pegagan secara oral tidak menimbulkan toksisitas pada jaringan ginjal tikus putih. Dari hasil yang didapat hal ini sangat mendukung dalam penggunaan ekstrak pegagan bagi hewan maupun manusia karena dari hasil penelitian ekstrak pegagan terbukti aman.

Ditinjau dari perubahan histopatologi degenerasi melemak pada ginjal tidak menunjukkan adanya perubahan sampai dosis tertinggi 0,8 ml/ekor. Degenerasi melemak merupakan akumulasi lemak abnormal di dalam sitoplasma, vakuola besarnya variasi dan mendesak inti ketepi. Degenerasi melemak menggambarkan adanya penimbunan abnormal trigliserid dalam sel parenkim. Etiologi dari degenerasi melemak adalah toksin, malnutrisi protein, diabetes melitus, obesitas dan anoksia. Akibat perubahan perlemakan tergantung dari banyaknya timbunan lemak. Jika tidak terlalu banyak timbunan lemak maka tidak terjadi gangguan fungsi sel, tetapi jika terjadi timbunan lemak berlebihan, maka menyebabkan perubahan perlemakan dalam sel dan dapat menyebabkan nekrosis.

Pengamatan histopatologi degenerasi hidrofik juga tidak menunjukkan adanya perubahan pada ginjal dari dosis 0,2 ml sampai 0,8 ml. Degenerasi hidrofik ditandai dengan adanya kebengkakan sel, adanya ruang-ruang kosong (vakuola),

sel membesar dan merapat. Degenerasi hidrofik merupakan jejas sel yang reversible dengan penimbunan intraseluler yang lebih parah jika disertai adanya albumin. Etiologinya sama dengan pembengkakan sel hanya intensitas rangsangan patologik lebih berat dan jangka waktu terpapar rangsangan patologik lebih lama. Degenarasi hidrofik biasanya banyak terjadi pada sel-sel epitel.

Tidak adanya tanda-tanda nekrosis pada ginjal tikus putih yang diberi ekstrak pegagan dari dosis 0,2 ml - 0,8 ml hal ini menunjukkan bahwa pemberian ekstrak pegagan secara oral tidak menimbulkan perubahan histopatologi pada jaringan ginjal tikus putih. Nekrosis merupakan kematian sel jaringan akibat jejas saat individu masih hidup. Secara mikroskopik terjadi perubahan intinya yaitu hilangnya gambaran khromatin, inti menjadi keriput, tidak vasikuler lagi, inti tampak lebih padat, warnanya gelap hitam (piknosis), inti terbagi atas fragmen-fragmen, robek (karioreksis), inti tidak lagi mengambil warna banyak karena itu pucat tidak nyata (kariolisis) (Himawan, 1992). Nekrosis dapat disebabkan oleh bermacam-macam agen etiologi dan dapat menyebabkan kematian dalam beberapa hari. Diantara agen penyebabnya yaitu : racun kuat (misal fosfor, jamur beracun arsen dan lainnya), gangguan metabolik (biasanya pada metabolisme protein), infeksi virus yang menyebabkan bentuk fluminan atau maligna virus (Thomas, 1988). Dari aspek tidak adanya degenerasi melemak, degenerasi hidrofik, dan nekrosis pada ginjal tikus putih, pemberian ekstrak pegagan masih aman digunakan dari dosis terkecil 100mg/kg bb tikus sampai dengan dosis terbesar 400 mg/kg bb tikus.

SIMPULAN DAN SARAN

Simpulan

Pemberian ekstrak pegagan (*Centella asiatica*) dengan rentang dosis 0,2 ml/ekor sampai dengan dosis 0,8 ml/ekor secara oral selama 9 hari, tidak menyebabkan gangguan histopatologi pada organ ginjal tikus putih (*Rattus norvegicus*).

Saran

Untuk mengetahui efek pada ekstrak pegagan mengalami perubahan struktur histopatologi, perlu dilakukan penelitian lebih lanjut penggunaan ekstrak pegagan dengan dosis lebih dari 0,8 ml/ekor dengan lama waktu pemberian lebih dari 9 hari.

UCAPAN TERIMA KASIH

Penulis mengucapkan terima kasih kepada Prof. Dr. Drh. I Made Damriyasa, MS selaku Dekan Fakultas Kedokteran Hewan Universitas Udayana, Drh. Ida Bagus Oka Winaya, M.Kes dan Drh I Wayan Sudira, M.Si yang telah bersedia membimbing penelitian ini.

DAFTAR PUSTAKA

- Corwin, E. J. (2001). *Buku Saku Patofisiologi*. Alih Bahasa Brahm U. Pendit. Penerbit Buku Kedokteran EGC. Jakarta.
- Dian Rahmawati, (2010). *Medikasi*. http://unsoed.ac.id/newcmsfak/Us_erFiles/File/FKIK/medikasi1.html . Tanggal Akses 30 Maret 2010
- Gerhastuti, B. C. , (2009). *Pengaruh Pemberian Kopi Dosis Bertingkat Per Oral selama 30 hari Terhadap Gambaran Histologi Ginjal Tikus Wistar*. Universitas Diponegoro. Semarang.
- Himawan, S. 1992. *Kumpulan Kuliah Patologi*. Jakarta : UI Press.
- Januwati, M dan Yusron, M. (2005). *Budidaya Tanaman Pegagan*.

- Badan Penelitian Tanaman Obat dan Aromatika.*
<http://www.balittro.go.id>.
Tanggal Akses 19 Juni 2010
- Kristina, N.N., N. Sirtrait dan D. Surachman. (2000). *Multiplikasi Tunas dan Penyimpanan Tanaman Obat Pegagan secara invitro*. Jurnal Ilmiah Pertanian Gukoryoku. Persada.
- Mardjuki, A. (2010). *Nasib Obat Dalam Tubuh*.
<http://acorbusic.multiply.com>.
Tanggal Akses 12 Juli 2010
- Maxie, M.G., 1985. *The urinary system*. In: V.F. Jubb., P.C. Kennedy, and N. Palmer (eds.). *Pathology of Domestic Animals*. Vol. 2. Orlando: Academic Press.
- Metrobanjar. *Penyakit dan Gangguan Ginjal*. Edisi: Rabu, 25 Januari 2006 Sumber :
<http://www.indonesia.com/metrobanjar>. Tanggal Akses 16 Juni 2010.
- Prasta, B. P. (2010). *Pengaruh Pemberian Dekstrometorfan Dosis Bertingkat Per Oral terhadap Gambaran Histopatologi ginjal tikus wistar*. Fakultas Kedokteran Universitas Diponegoro
- Rifatul, (2009). *Efek Samping Obat Herbal terhadap Kesehatan Masyarakat*.
<http://www.smallcrab.com/kesehatan/687-efek-samping-pengobatan-herbal>. Tanggal Akses 20 Juni 2010.
- Sulastry, F. (2009). *Uji Toksisitas Akut yang diukur Dengan Penentuan LD50 Ekstrak Daun Pegagan (centella asiatica (L) Urban) Terhadap Mencit BALB/C*. Universitas Diponegoro. Semarang
- Thomson, R. G. (1997). *General Veterinary Pathology. Second Edition*. W. B. Saunders Company. Philadelphia.
- Thomas, C. 1988. *Histopatologi : Buku Teks dan Atlas Untuk Pelajaran + Patologi Umum dan Khusus*. Edisi 10. Alih Bahasa Tonang, dkk. Jakarta : EGC.
- Yuanita, D.A. (2008). *Pengaruh Pemberian Teh Kombucha Dosis Bertingkat Per Oral Terhadap Gambaran Histologi Gijal Mencit BALB/C*. Universitas kedokteran Diponegoro, Semarang.