

## Staphylococcus aureus sebagai agen penyebab infeksi pada kasus erisipelas kruris dekstra dengan liken simpleks kronikus



Anak Agung Indah Jayanthi<sup>1\*</sup>, Ni Made Adi Tarini<sup>2</sup>, I Gusti Ayu Agung Praharsini<sup>3</sup>

### ABSTRACT

**Background:** Erysipelas is a skin and soft tissue infection that affects the epidermis and superficial dermis as well as superficial lymphatic vessels. Erysipelas can occur due to the entry of bacteria through the skin barrier that is not intact and can occur in other medical conditions such as in patients with lichen simplex chronicus.

**Case presentation:** A man, aged 62, Javanese, came to the Sanglah Hospital Emergency Room because of swelling, redness, and pain in the right calf since 2 days ago and complained of itching in the right lower leg since 1 week ago. The patient has a 1-year history of lichen simplex chronicus and has received medication. Physical examination found the presence of erythema patch efflorescence, warm palpation of the touch, non-pitting edema, pain on pressure, and diascopy test of blanching on pressure. The results of the wound bed culture examination showed the isolation of *S. aureus*. Intravenous fluids, open compresses, antibiotics, pain

relievers, and anti-inflammatory creams were given to patients who experienced improvement on day 8.

**Discussion:** The diagnosis of erysipelas is determined from the patient's complaints and the clinical picture from the results of the physical examination. In erysipelas, microbial pathogens enter through skin damage, then spread locally and systemically. Antibiotics have become the standard in the management of erysipelas by bacterial infections. The administration of ceftriaxone antibiotics was carried out based on the results of the sensitivity test also obtained on the results of the isolation of sensitive *S. aureus* bacteria.

**Conclusion:** Diagnosis of erysipelas is based on history, physical examination, and investigation. Management of patients includes open compresses, administration of fluids, antibiotics, pain relief, and use of anti-inflammatory creams.

**Keywords:** erysipelas, lichen simplex chronicus, staphylococcus aureus

**Cite This Article:** Jayanthi, A.A.I., Tarini, N.M.A., Praharsini, I.G.A.A. 2020. *Staphylococcus aureus* sebagai agen penyebab infeksi pada kasus erisipelas kruris dekstra dengan liken simpleks kronikus. *Intisari Sains Medis* 11(3): 1482-1491. DOI: 10.15562/ism.v11i3.839

### ABSTRAK

**Pendahuluan:** Erisipelas adalah infeksi kulit dan jaringan lunak yang mengenai epidermis dan dermis superfisial serta pembuluh limfatik superfisial. Erisipelas dapat terjadi akibat masuknya bakteri melalui sawar kulit yang tidak utuh dan dapat terjadi pada kondisi medis lainnya seperti pada pasien dengan liken simpleks kronikus.

**Kasus:** Seorang laki-laki, berusia 62 tahun, suku Jawa, datang ke Instalasi Gawat Darurat (IGD) RSUP Sanglah karena keluhan bengkak, kemerahan, dan nyeri pada betis kanan sejak 2 hari yang lalu serta mengeluhkan gatal pada tungkai bawah kanan sejak 1 minggu yang lalu. Pasien memiliki riwayat liken simpleks kronikus 1 tahun dan sudah mendapatkan pengobatan. Pemeriksaan fisik ditemukan adanya efloresensi patch eritema, palpasi hangat pada perabaan, edema non pitting, nyeri pada penekanan serta tes diaskopi memucat pada penekanan. Hasil pemeriksaan kultur dasar luka didapatkan hasil terisolasi *S. aureus*. Pemberian cairan infus,

kompres terbuka, antibiotik, pereda nyeri, serta krim anti-inflamasi diberikan pada pasien yang mendapatkan perbaikan pada hari ke-8.

**Pembahasan:** Penegakan diagnosis erisipelas ditentukan dari keluhan pasien serta gambaran klinis dari hasil pemeriksaan fisik. Pada erisipelas patogen mikroba masuk melalui kerusakan kulit, kemudian menyebar secara local dan sistemik. Pemberian antibiotik menjadi standar baku dalam penatalaksanaan erisipelas oleh infeksi bakteri. Pemberian antibiotik seftriakson dilakukan berdasarkan hasil uji kepekaan juga didapatkan pada hasil isolasi bakteri *S. aureus* yang sensitif.

**Simpulan:** Diagnosis erisipelas ditegakkan berdasarkan anamnesis, pemeriksaan fisik dan pemeriksaan penunjang. Penatalaksanaan pada pasien meliputi kompres terbuka, pemberian cairan, antibiotik, pereda nyeri, serta penggunaan krim anti-inflamasi.

**Kata kunci:** erisipelas, liken simpleks kronikus, staphylococcus aureus

**Sitasi Artikel ini:** Jayanthi, A.A.I., Tarini, N.M.A., Praharsini, I.G.A.A. 2020. *Staphylococcus aureus* sebagai agen penyebab infeksi pada kasus erisipelas kruris dekstra dengan liken simpleks kronikus. *Intisari Sains Medis* 11(3): 1482-1491. DOI: 10.15562/ism.v11i3.839

<sup>1</sup>Dokter Umum, Rumah Sakit Umum Pusat Sanglah, Denpasar, Bali

<sup>2</sup>Departemen Mikrobiologi Klinik, Rumah Sakit Umum Pusat Sanglah, Denpasar, Bali

<sup>3</sup>Departemen Dermatologi dan Venerologi, Rumah Sakit Umum Pusat Sanglah, Denpasar, Bali

\*Korespondensi:

Anak Agung Indah Jayanthi;  
Dokter Umum, Rumah Sakit Umum Pusat Sanglah, Denpasar, Bali;  
[agungindah87@gmail.com](mailto:agungindah87@gmail.com)

## PENDAHULUAN

Erisipelas adalah infeksi kulit dan jaringan lunak yang mengenai epidermis dan dermis superfisial serta pembuluh limfatik superfisial. Erisipelas ditandai dengan lesi berbatas tegas, berwarna merah cerah, dan plak edematosa.<sup>1,2</sup> Secara epidemiologi, insidens kasus erisipelas mengalami peningkatan, yaitu sebesar 200 kasus per 100.000 penduduk per tahun. Erisipelas lebih sering ditemukan pada usia tua, dengan rerata usia pasien adalah antara 40-60 tahun. Lokasi anatomis dari erisipelas paling sering pada tungkai bawah.<sup>1,2</sup> Berdasarkan data register pasien rawat inap bagian Kulit dan Kelamin di Rumah Sakit Umum Pusat (RSUP) Sanglah Denpasar pada periode Januari 2017 sampai Juli 2020 didapatkan 23 kasus erisipelas yaitu 17 pasien laki-laki dan 6 pasien perempuan.<sup>3</sup>

Penelitian retrospektif dari rekam medik pasien erisipelas dan selulitis yang dirawat di IRNA Ilmu Kesehatan Kulit dan Kelamin RSUD Dr. Soetomo Surabaya periode Januari 2012 – Desember 2014, dari 14 kasus erisipelas dilakukan pemeriksaan kultur mikrobiologi pada 12 pasien (85,7%), dengan hasil sebagian didapatkan pertumbuhan *Streptococcus β-hemolyticus group A* pada 5 hasil kultur (20%), sedangkan *Staphylococcus aureus* (*S. aureus*) pada 3 hasil kultur (12,5%). *Staphylococcus aureus* dikenal sebagai patogen penting dalam infeksi kulit dan jaringan lunak di lingkungan komunitas. Terjadi peningkatan jumlah kemunculan dan penularan *community-associated methicillin resistant S. aureus* (CA-MRSA). CA-MRSA dapat menyebabkan penyakit yang sangat invasif, progresif, dan mengancam jiwa. Keputusan untuk pemilihan antibiotik empiris metisilin sensitif *S. aureus* (MSSA) dibandingkan dengan metisilin resisten *S. aureus* (MRSA) tergantung pada kecurigaan klinis berdasarkan faktor host atau faktor lingkungan, termasuk diketahuinya riwayat kolonisasi MRSA, faktor risiko pasien, dan tingkat infeksi lokal MRSA.<sup>2,4,5</sup>

Erisipelas dapat terjadi akibat masuknya bakteri melalui sawar kulit yang tidak utuh. Kondisi kulit berperan penting sebagai predisposisi erisipelas terutama pada tungkai bawah seperti edema, ulkus tungkai, trauma sebelumnya, infeksi fungi, riwayat operasi vena, limfaedema dan insufisiensi vena, dermatosis yang sudah ada sebelumnya seperti dermatitis kontak alergi dan liken simpleks kronikus. Selain itu terdapat faktor risiko lain seperti obesitas, diabetes melitus, penyakit ginjal atau liver, gangguan jaringan ikat, dan keganasan.<sup>2,6-8</sup> *Staphylococcus aureus* adalah bakteri gram-positif komensal dan patogen oportunistik. Lokasi utama kolonisasi *S. aureus* adalah kulit dan selaput lendir, dan sekitar 30% dari populasi orang dewasa yang

sehat didapatkan kolonisasi *S. aureus*. Bakteri ini juga dapat menyebabkan infeksi pada manusia.<sup>9</sup> Berikut dilaporkan kasus infeksi *S. aureus* pada seorang laki-laki berusia 62 tahun dengan erisipelas kruris dekstra dan liken simpleks kronikus. Tujuan pelaporan kasus ini adalah untuk meningkatkan pemahaman mengenai penyebab infeksi kulit dan jaringan lunak, signifikansi agen penyebab, serta pemilihan antibiotik yang sesuai dengan hasil kultur dan uji kepekaan antibiotik.

## LAPORAN KASUS

Seorang laki-laki, berusia 62 tahun, suku Jawa, dengan nomor rekam medis 20.00.15.46 datang ke Instalasi Gawat Darurat (IGD) RSUP Sanglah pada tanggal 11 Januari 2020 karena keluhan bengkak, kemerahan, dan nyeri pada betis kanan sejak 2 hari yang lalu. Dari anamnesis didapatkan pasien awalnya mengeluhkan gatal pada tungkai bawah kanan sejak 1 minggu yang lalu kemudian pasien menggaruk tungkai bawah kanan sampai timbul luka lecet pada punggung kaki kanan, serta di sekitar pergelangan kaki kanan. Sejak 2 hari yang lalu, pasien mengeluhkan demam dan muncul bercak kemerahan, bengkak, dan nyeri pada betis kanan. Sejak 1 hari yang lalu pasien mengatakan kemerahan bertambah luas, bengkak bertambah besar, dan nyeri bertambah berat terutama saat berjalan.

Pasien sempat berobat ke IGD RSUP Sanglah 2 hari yang lalu dan mendapatkan obat sefiksime 100 mg kapsul tiap 12 jam intraoral, parasetamol 500 mg tablet tiap 8 jam intraoral, setirizin 10 mg tablet tiap 24 jam intraoral, serta krim campuran desoksimeson 0,25% dan kloramfenikol 2% namun dikatakan tidak ada perbaikan. Riwayat mengoleskan minyak dan obat tradisional disangkal.

Pasien mengatakan memiliki riwayat liken simpleks kronikus 1 tahun yang lalu dan sempat berobat ke dokter spesialis kulit dan kelamin sebanyak 2 kali dan mendapatkan krim racikan dan tablet, namun keluhan liken simpleks kronikus hanya membaik sebentar kemudian muncul kembali. Pasien menderita hipertensi sejak 3 tahun yang lalu, pasien rutin kontrol tekanan darah ke puskesmas. Pasien minum obat nifedipin 5 mg dan tensi pasien terkontrol dengan baik. Riwayat penyakit diabetes dan penyakit jantung disangkal. Pasien bekerja sebagai seorang badut sambil berjualan balon, saat bekerja pasien lebih sering berdiri. Pasien sering menggunakan sepatu saat bekerja.

Pada pemeriksaan fisik didapatkan, kesadaran kompos mentis, keadaan umum sedang, tanda vital tekanan darah 130/80 mmHg, nadi 84 kali/menit, respirasi 20 kali/saat menit, suhu 36,8° C, visual

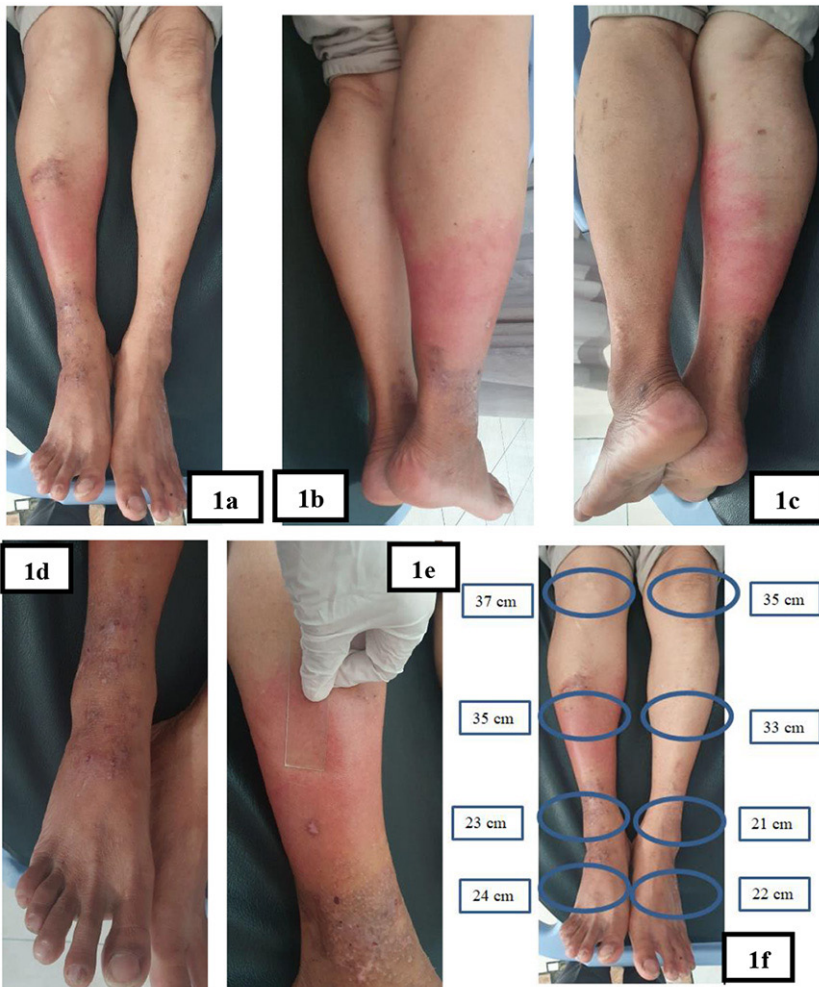
*analog scale* (VAS) 2/10. Pada pemeriksaan status gizi pasien di dapatkan tinggi 165 cm, berat badan 60 kilogram dengan indeks massa tubuh 22,04 kg/m<sup>2</sup> maka status gizi pasien dinilai normal. Pemeriksaan status generalis, kedua mata tidak tampak anemia, ikterus maupun hiperemia, pupil isokor, reflek cahaya positif. Pemeriksaan telinga, hidung, dan tenggorokan didapatkan kesan tenang dan pada leher tidak ditemukan pembesaran kelenjar getah bening. Pada pemeriksaan toraks didapatkan suara jantung (S1 dan S2) tunggal, regular, tidak terdapat murmur. Suara nafas paru-paru vesikular, tidak ditemukan adanya *rhonki* ataupun *wheezing*. Pada pemeriksaan abdomen, hepar dan lien tidak teraba, bising usus dalam batas normal, tidak terdapat distensi abdomen. Ekstremitas atas dan bawah teraba hangat. Tidak didapatkan pembesaran kelenjar getah bening regio inguinal.

Status dermatologi, pada lokasi kruris dekstra didapatkan efloresensi *patch* eritema, soliter, batas tegas, bentuk geografika, ukuran 7 cm x 14 cm. Didapatkan lingkaran kruris dekstra yang lebih besar 2 cm daripada kruris sinistra. Palpasi hangat pada perabaan, edema *non pitting*, nyeri pada penekanan. Tes diaskopi memucat pada penekanan. Pada regio dorsal pedis dekstra terdapat plak hiperpigmentasi multipel, batas tegas, bentuk geografika, ukuran 2 x 3 cm – 4 x 5 cm, disertai likenifikasi. Di beberapa bagian plak hiperpigmentasi terdapat erosi multipel, bentuk bulat, ukuran diameter 1 - 2 cm diatasnya ditutupi krusta kecoklatan.

Berdasarkan anamnesis dan pemeriksaan fisik, pasien didiagnosis banding dengan erisipelas kruris dekstra disertai dengan liken simplek kronikus, selulitis kruris dekstra disertai dengan liken simplek kronikus. Kemudian dilakukan pemeriksaan mikroskopik dengan pewarnaan gram, dan pemeriksaan darah lengkap. Hasil pemeriksaan mikroskopik dengan pewarnaan gram didapatkan epitel +1, leukosit *scanty*, tidak didapatkan kokus gram positif maupun batang gram negatif. Hasil pemeriksaan laboratorium darah lengkap pada tanggal 11 Januari 2020 didapatkan hasil leukosit 10,00 (4,10-11,00 x 10<sup>3</sup>/μL); neutrofil yang meningkat 8,16 (2,50-7,50 x 10<sup>3</sup>/μL); limfosit menurun 0,84 (1,00-4,00 x 10<sup>3</sup>/μL); monosit 0,88 (0,10-1,20 x 10<sup>3</sup>/μL); eosinofil 0,55 (0,00-0,50 x 10<sup>3</sup>/μL); basofil 0,07 (0,0-0,1 x 10<sup>3</sup>/μL); hemoglobin yang menurun 13,30 (13,5-17,5 g/dL); hematokrit yang menurun 40,28 (41,0-53,0%); sel darah merah 4,68 (4,5-5,9 x 10<sup>6</sup>/ml), Trombosit 172,80 (140,0-440,0x 10<sup>3</sup>/μL).

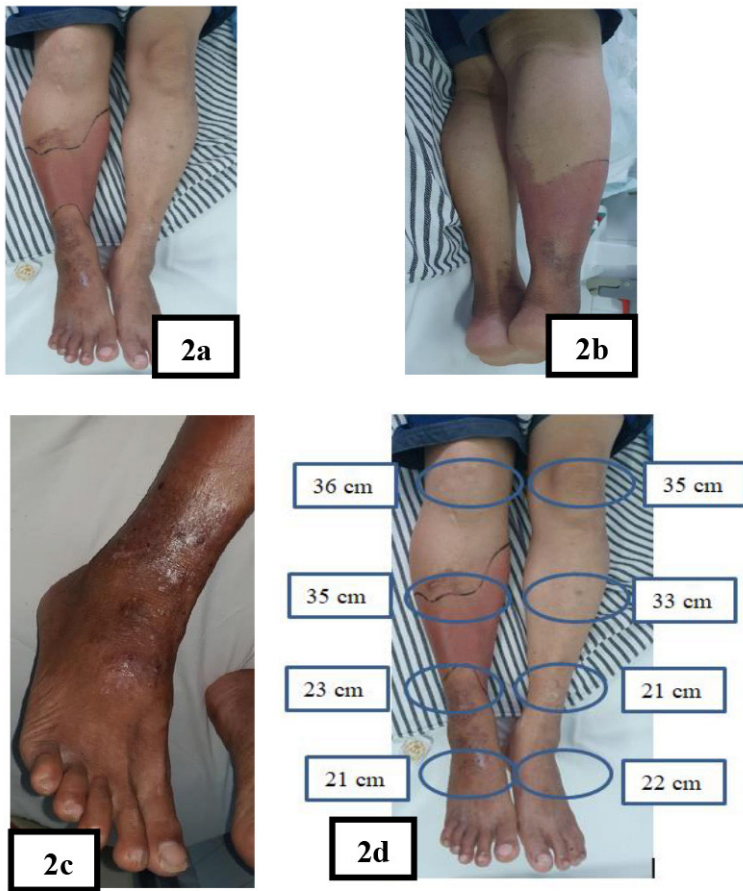
Pada pasien dilakukan pengambilan spesimen dasar luka. Spesimen dasar luka dikirim ke laboratorium mikrobiologi klinik dan dilakukan pemeriksaan kultur bakteri serta uji kepekaan antibiotik, spesimen dasar luka ditanam pada media agar darah dan selanjutnya diinkubasi pada suhu 37° C selama 18-24 jam/*overnight*.

Diagnosis kerja bagian Kulit dan Kelamin pada kasus yaitu erisipelas kruris dekstra disertai dengan liken simplek kronikus. Penatalaksanaan pada pasien adalah rawat inap, infus NaCl 0,9% 20 tetes permenit, pemberian seftriakson 2 gram tiap 24 jam intravena, parasetamol 500 miligram tablet tiap 8 jam intraoral, desoksimeseton 0,25% krim pada lesi plak hiperpigmentasi disertai likenifikasi. Kompres terbuka NaCl 0,9% selama 15 menit tiap 8 jam, natrium fusidat 2% krim tiap 12 jam pada lesi erosi (diaplikasikan setelah kompres) dan edukasi untuk elevasi kaki 30°.



**Gambar 1.** (a), (b), (c) Tampak patch eritema batas tegas pada regio kruris dekstra; (d) tampak plak hiperpigmentasi disertai likenifikasi, beberapa terdapat erosi pada regio dorsal pedis dekstra; (e) pemeriksaan diaskopi didapatkan pucat pada penekanan; dan (f) lingkaran kruris dekstra yang lebih besar 2 cm daripada kruris sinistra.





**Gambar 2.** (a), (b) Tampak *patch* eritema batas tegas pada regio kruris dekstra; (c) tampak plak hiperpigmentasi disertai likenifikasi pada regio dorsal pedis dekstra; dan (d) lingkaran kruris dekstra yang lebih besar 1 cm daripada kruris sinistra.

**PENGAMATAN PERTAMA HARI KE-5 (15 Januari 2020)**


Berdasarkan anamnesis pasien mengatakan tidak ada muncul lesi baru, bercak kemerahan dikatakan berkurang. Bengkak dikatakan tidak meluas. Nyeri pada betis kanan berkurang. Demam tidak ada, keluhan lain tidak ada. Pada pemeriksaan fisik didapatkan keadaan umum pasien baik dengan kesadaran yang kompos mentis. Pada pemeriksaan fisik didapatkan keadaan umum pasien sedang, kesadaran kompos mentis. Tekanan darah pasien 110/70 mmHg, nadi 84 kali/menit, respirasi 18 kali/menit, suhu aksila 36,5°C, VAS 1/10. Status generalis pasien didapatkan dalam batas normal.

Status dermatologi, pada lokasi kruris dekstra didapatkan efloresensi *patch* eritema, soliter, batas tegas, bentuk geografika, ukuran 7 cm x 14 cm. Didapatkan lingkaran kruris dekstra yang lebih besar 1 cm daripada kruris sinistra. Palpasi hangat pada perabaan, edema *non pitting*, nyeri pada penekanan. Tes diaskopi memucat pada penekanan. Pada dorsal pedis dekstra didapatkan plak hiperpigmentasi multipel, batas tegas, bentuk geografika, ukuran 2 x 3 cm – 4 x 5 cm disertai likenifikasi.

Hasil pemeriksaan laboratorium darah lengkap pada tanggal 15 Januari 2020 didapatkan hasil leukosit 7,68 (4,10-11,00 x 10<sup>3</sup>/μL); neutrofil 5,71 (2,50-7,50 x 10<sup>3</sup>/μL); limfosit 1,43 (1,00-4,00 x 10<sup>3</sup>/μL); monosit 0,37 (0,10-1,20 x 10<sup>3</sup>/μL); eosinofil 0,11 (0,00 – 0,50 x 10<sup>3</sup>/μL); basofil 0,06 (0,0-0,1 x 10<sup>3</sup>/μL); hemoglobin yang menurun 12,92 (13,5-17,5 g/dL); hematokrit yang menurun 40,26 (41,0-53,0%); sel darah merah 4,54 (4,5-5,9 10<sup>6</sup>/ml), trombosit 398,60 (140,0-440,0x x 10<sup>3</sup> /μL).

Pemeriksaan kultur (tanggal 13 Januari 2020) menunjukkan pertumbuhan koloni bakteri pada media agar darah sampai kuadran keempat (10<sup>5</sup>), bentuk koloni bulat, halus, menonjol, berkilau, tepi regular, dan berwarna putih keabuan. Pada uji katalase didapatkan gelembung udara yang menunjukkan hasil yang positif dan menginterpretasikan bakteri *Staphylococcus*. Pada uji koagulase didapatkan gumpalan yang menunjukkan hasil positif. Bakteri yang terisolasi merupakan *Staphylococcus* koagulase positif.

Identifikasi spesies bakteri dan uji kepekaan antibiotik dilanjutkan dengan menggunakan alat *Vitek 2 Compact* (Biomérieux) dengan cara mensuspensikan beberapa koloni dengan larutan normal saline 3 mL sampai mencapai kekeruhan 0,5-0,6 McFarland dan dimasukkan dalam tabung I, kemudian diambil sedikit suspensi tersebut dengan mikropipet ke dalam tabung ke II. Pada tabung I diberikan kaset untuk mengidentifikasi bakteri *Gram* positif (GP) dan tabung ke II diberikan kaset untuk uji kepekaan antibiotik (ASTGP 67).



**Gambar 3.** (a) Pertumbuhan koloni bakteri; (b) tes Katalase positif; dan (c) tes Koagulase positif

Berdasarkan hasil identifikasi menggunakan alat *Vitek 2 Compact* (Biomeriux) terisolasi *S. aureus* signifikan sebagai agent penyebab infeksi tergantung keadaan klinis dan marker infeksi pasien. Bakteri ini sensitif terhadap antibiotik amoksisilin/ asam klavulanat, ampisilin/ sulbactam, piperasilin/ tazobaktam, oksasilin, sefazolin, sefuroksim, seftriakson, azitromisin, sefepim, gentamisin, siprofloksasin, eritromisin, klindamisin, trimethoprim/ sulfametoksazol dan resisten terhadap tetrasiklin, benzylpenisilin,

dan amoksisilin. Berdasarkan hasil kultur dan uji kepekaan ini, pasien diberikan terapi seftriakson 2 gram tiap 24 jam intravena.

Diagnosis bagian Kulit dan Kelamin pada pasien yaitu *follow up* erisipelas kruris dekstra disertai dengan liken simplek kronikus (hari rawat ke-5). Penatalaksanaan pada pasien adalah rawat inap, infus NaCl 0,9% 20 tetes permenit, pemberian seftriakson 2 gram tiap 24 jam intravena, parasetamol 500 miligram tablet tiap 8 jam intraoral, desoksietason 0,25% krim pada lesi plak hiperpigmentasi disertai likenifikasi, kompres terbuka NaCl 0,9% selama 15 menit tiap 8 jam, dan edukasi untuk elevasi kaki 30°.

**PENGAMATAN KEDUA HARI KE-8 (18 Januari 2020)**

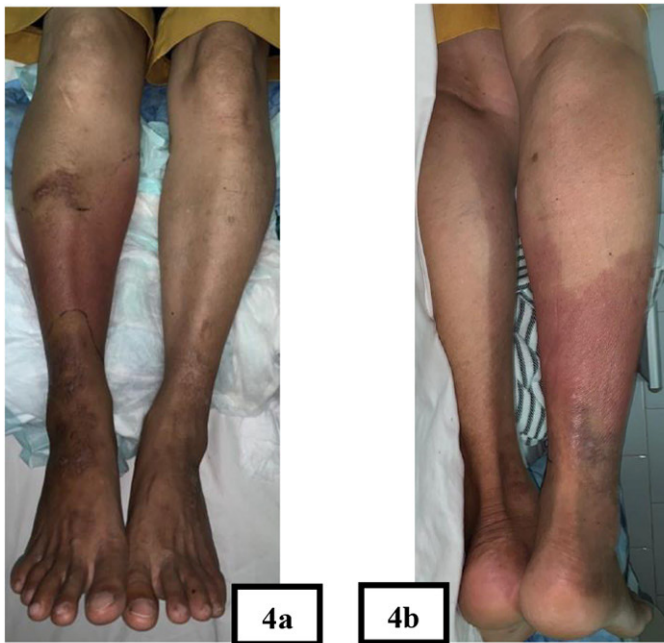
Saat ini lesi baru tidak ada. Bercak kemerahan sudah bertambah gelap. Bengkak pada kaki kanan berkurang. Demam tidak ada, nyeri tidak ada. Pasien dikatakan dapat tidur dengan baik. Pada pemeriksaan fisik didapatkan keadaan umum pasien sedang, kesadaran kompos mentis. Tekanan darah pasien 110/70 mmHg, nadi 80 kali/menit, respirasi 18 kali/menit, suhu aksila 36,2° C, VAS 0/10. Status generalis pasien didapatkan dalam batas normal.

Status dermatologi, pada lokasi kruris dekstra didapatkan efloresensi *patch* eritema, soliter, batas tegas, bentuk geografika, ukuran 6 cm x 10 cm. Didapatkan lingkaran kruris dekstra yang lebih besar 1 cm daripada kruris sinistra, palpasi tidak hangat pada perabaan, tidak nyeri pada penekanan. Pada regio dorsal pedis dekstra terdapat plak hiperpigmentasi multipel, batas tegas, bentuk geografika, ukuran 2 x 3 cm - 4 x 5 cm disertai likenifikasi.

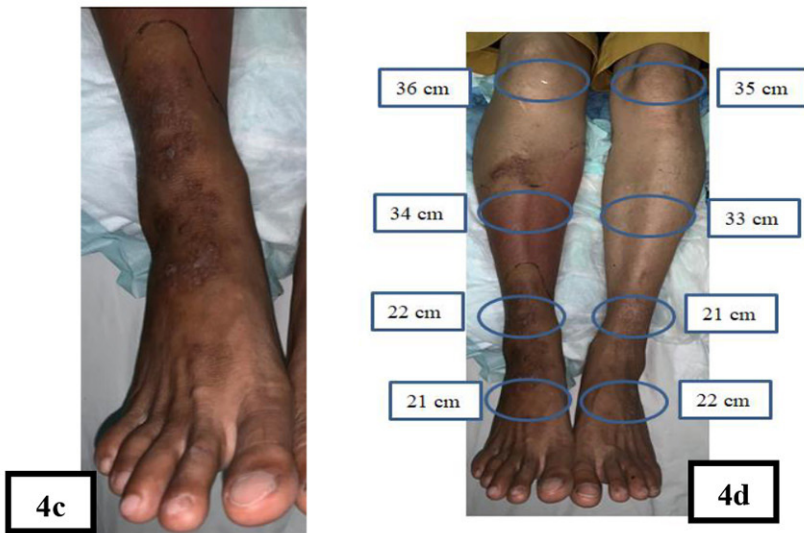Diagnosis pada pasien yaitu *follow up* erisipelas kruris dekstra disertai dengan liken simplek kronikus (hari rawat ke-8). Penatalaksanaan yang diberikan adalah pasien boleh pulang, melepas infus, mengganti antibiotik injeksi menjadi sefadroksil tablet 500 mg tiap 12 jam intraoral selama 5 hari, desoksietason 0,25% krim pada lesi plak hiperpigmentasi disertai likenifikasi, kompres terbuka NaCl 0,9% selama 15 menit tiap 8 jam dan di edukasi untuk kontrol kembali ke Poli Kulit dan Kelamin RSUP Sanglah tanggal 23 Januari 2020.

**PEMBAHASAN**

Erisipelas paling sering terjadi di tungkai bawah, diikuti oleh wajah dan ekstremitas atas, lebih sering terjadi pada laki-laki daripada wanita dan insiden bertambah seiring pertambahan usia. Rerata usia pasien adalah antara 40-60 tahun.<sup>2,8</sup> Faktor risiko terjadinya erisipelas adalah faktor risiko sistemik



**Gambar 3.** Gambar (a), (b) Tampak lesi patch hiperpigmentasi



**Gambar 4.** (a), (b) Tampak *patch* hiperpigmentasi batas tegas pada regio kruris dekstra; (c) Tampak plak hiperpigmentasi disertai likenifikasi pada regio dorsal pedis dekstra; dan (d) lingkaran kruris dekstra yang lebih besar 1 cm daripada kruris sinistra.



termasuk usia tua, obesitas, penyakit ginjal atau hati, penyakit jaringan ikat, dan keganasan. Faktor risiko lokal yang penting adalah kerusakan pada sawar kulit atau sistem limfovaskular yang mendasarinya, seperti limfedema, infeksi jari kaki, dermatosis inflamasi, penyakit pembuluh darah perifer, atau penyebab iatrogenik, termasuk penempatan jalur intravena, dan intervensi pembedahan (yang dapat mengganggu sawar kulit dan sistem limfovaskular yang mendasarinya).<sup>1,8</sup> Trauma, atau kerusakan pada kulit dapat menjadi pintu masuk dari Grup A *Streptococcus* (*Streptococcus pyogenes*), *S. aureus* sebagai penyebab erisipelas.<sup>10</sup>

Gatal yang berat adalah ciri khas liken simpleks kronikus dimana menggosok dan menggaruk yang berulang dapat menyebabkan terbentuknya plak yang mengalami likenifikasi, kering, dan berskuama dengan atau tanpa ekskoriiasi. Dapat dilihat adanya hiperpigmentasi, terutama pada pasien dengan kulit berwarna. Predileksi yang paling umum adalah kulit kepala, tengkuk, pergelangan kaki, ekstensor ekstremitas, dan regio anogenital dan vulva. Lesi liken simpleks kronikus yang terasa gatal kemudian digaruk sampai menimbulkan erosi yang dapat menjadi pintu masuk bagi bakteri patogen dan menimbulkan infeksi yang selanjutnya berkembang menjadi erisipelas yang didapatkan pula pada pasien.<sup>12,13</sup>

Diagnosis dari erisipelas dapat ditegakkan berdasarkan dari gejala klinis dan gambaran morfologi lesi. Gejala erisipelas biasanya diawali dengan munculnya satu atau lebih bintik merah, kemudian beberapa jam sampai hari kemudian akan muncul *patch* eritema dengan batas tegas dan meluas dengan cepat. Ketika terdapat keterlibatan signifikan dari limfatik atau edema superfisial, kulit mungkin tampak sebagai *peau d'orange*.<sup>8,14</sup> Pada palpasi akan teraba hangat, tegang, dan nyeri dengan edema *non pitting*. Erisipelas juga disertai gejala konstitusi seperti demam (38 - 40° C), menggigil, malaise, nyeri kepala, pembengkakan kelenjar getah bening, muntah dan nyeri sendi.<sup>1,2,14</sup>

Diagnosis banding erisipelas adalah selulitis dimana merupakan infeksi yang mengenai lapisan dermis bagian dalam dan jaringan subkutan. Pada selulitis juga terdapat gejala kemerahan, edema, dan nyeri. Selulitis dibedakan dengan erisipelas berdasarkan gambaran klinis yaitu batas lesi yang tidak tegas, warna merah tua indurasi yang lebih dalam dan lebih padat, serta adanya fluktuasi.<sup>1</sup>

Penegakan diagnosis erisipelas terutama berdasarkan gejala klinis. Leukositosis (>10.000 sel/ $\mu$ L) terjadi pada 34% hingga 50% dari pasien, dan penanda inflamasi seperti laju sedimentasi eritrosit dan protein C-reaktif meningkat pada lebih dari 75% pasien, dapat ditemukan neutrofilia dan limfopenia,

tetapi ini merupakan temuan laboratorium tidak spesifik dan juga mungkin ditemukan pada pseudoselulitis.<sup>1</sup> Pemeriksaan lainnya yang dapat membantu diagnosis erisipelas adalah pemeriksaan mikroskopik dengan pewarnaan gram untuk mengidentifikasi morfologi bakteri yang paling signifikan, serta pemeriksaan kultur dasar luka untuk mengetahui jenis bakteri yang berpotensi sebagai penyebab, serta sensitivitas dan resistensi terhadap antibiotik yang digunakan.<sup>11,14</sup>

*Staphylococcus* adalah bakteri kokus gram positif berbentuk sferis, dengan diameter 0.5-1,5 $\mu$ m, bakteri ini tidak bergerak, dan tidak berspora. *Staphylococcus* dapat sebagai bakteri singel, berpasangan, tetrad, atau membentuk kluster seperti buah anggur.<sup>5</sup> Terdapat 45 spesies dan 21 subspecies *Staphylococcus*. Bakteri ini bersifat aerobik atau anaerobik fakultatif dengan pengecualian *S. aureus* sub spesies anaerobius dan *Staphylococcus saccharolyticus*, yang merupakan anaerob obligat. Bakteri ini sering ditemukan sebagai flora normal pada kulit dan selaput lendir pada manusia maupun pada hewan.<sup>9</sup>

*Staphylococcus* dibagi menjadi kelompok koagulase positif dan koagulase negatif. *Staphylococcus aureus* termasuk kelompok koagulase positif bersifat anaerob fakultatif. *Staphylococcus aureus* masuk ke dalam genus *Staphylococcus* dan family *Staphylococcae*. *Staphylococcus aureus* adalah bakteri komensal pada nares anterior, nasofaring, perineal, kulit dan mukosa, namun *S. aureus* dapat menyebabkan terjadinya baktererimia, endokarditis, osteomielitis, pneumonia, dan infeksi pada kulit dan jaringan lunak seperti erisipelas.<sup>8</sup> *Staphylococcus aureus* dapat ditransmisikan melalui trauma seperti luka bedah atau mikroabrasi, kontak langsung misalnya kontak antar manusia atau benda yang digunakan bersama, dan kontak tidak langsung yaitu melalui aerosol.<sup>5,15</sup>

*Staphylococcus aureus* merupakan spesies *Staphylococcus* yang paling virulen. Banyak faktor berkontribusi untuk ini kemampuan organisme untuk membentuk infeksi dan menyebabkan penyakit namun belum semuanya dapat dipahami. Bakteri *S. aureus* memiliki beberapa faktor virulensi, salah satunya adalah kapsul polisakarida yang menghambat fagositosis. Kapsul polisakarida dapat berupa lapisan lendir atau biofilm dan memungkinkan bakteri untuk menempel pada permukaan anorganik, sehingga dapat merusak atau menghambat penetrasi antibiotik. Komposisi kimiawi dinding sel bakteri juga berperan penting dalam mediasi patogenesis. Peptidoglikan mempunyai efek menyerupai endotoksin gram negatif dengan mengaktifkan komplemen, interleukin 1 (IL-1), dan berperan sebagai faktor

kemotaktik untuk perekrutan sel polimorfonuklear. Rangkaian peristiwa ini menyebabkan pembengkakan dan dapat menyebabkan kerusakan jaringan.<sup>15,17</sup>

*Staphylococcus aureus* juga menghasilkan protein permukaan, yang dikenal sebagai protein A yang terikat pada membran sitoplasma dan memiliki afinitas tinggi untuk reseptor Fc pada molekul IgG. Ini adalah mekanisme *S. aureus* untuk secara langsung mengikat imunoglobulin, sehingga menurunkan pembersihan bakteri yang dimediasi imunitas dari lokasi infeksi. Faktor virulensi *S. aureus* adalah *hemolysin α* yang merusak eritrosit, platelet, dan makrofag, *hemolysin β* dikenal juga sebagai *sphingomyelinase C* yang dapat mengganggu membran plasma eritrosit. *Hemolysin γ* ditemukan di beberapa strain *Staphylococcus* serta *S. aureus* bersifat kurang toksik dibandingkan *hemolysin* lainnya. *Hemolysin γ* berhubungan dengan *Panton-Valentine Leukosidin S. aureus* menyebabkan berbagai infeksi kulit dan jaringan lunak, mulai dari yang bersifat ringan (misalnya impetigo dan selulitis tanpa komplikasi) hingga manifestasi yang dapat mengancam nyawa. *Staphylococcus aureus* adalah patogen yang paling umum terisolasi dari infeksi pembedahan, abses kulit, dan selulitis purulen.<sup>15,16</sup>

Pada Erisipelas patogen mikroba masuk melalui kerusakan kulit, kemudian menyebar ke limfatik, pembuluh darah, dan ruang interstitial serta menyebabkan infeksi pada dermis superfisial dan pembuluh limfatik. Portal masuknya infeksi dapat diidentifikasi pada 62% pasien misalnya berupa dermatosis pada kulit, infeksi pada sela jari kaki, atau trauma.<sup>1,6</sup> Ketika *S. aureus* memasuki kulit, neutrofil dan makrofag bermigrasi ke tempat infeksi. *Staphylococcus aureus* menghindari respon imunitas ini melalui banyak cara, termasuk menghalangi kemotaksis leukosit, menghindari respon imunitas dengan kapsul polisakarida atau pembentukan biofilm, dan menghindari kehancuran setelah difagosit. Beberapa faktor virulen lainnya juga berkontribusi, termasuk *Panton-Valentine leukocidin* (PVL), *alpha-hemolysin* (juga disebut *alpha-toxin*), *phenol-soluble modulins* (PSMs), dan *arginine catabolic mobile elemen* (ACME) yang menyebabkan lisisnya sel darah putih.<sup>5,19</sup>

Kulit adalah pertahanan pertama terhadap serangan bakteri patogen, kulit berfungsi sebagai penghalang fisik untuk mencegah masuknya bakteri ke dalam lapisan jaringan atau penyebaran yang lebih dalam. Keratinosit membentuk barier fisik yang penting ini.<sup>16,17</sup> Adanya trauma pada kulit memungkinkan masuknya mikroorganisme patogen ke dalam jaringan dan memicu respon selular yang kompleks yang mencakup mobilisasi sel-sel imunitas ke lokasi infeksi. Keratinosit juga

memproduksi peptida antimikroba yang memiliki aktivitas langsung terhadap *Staphylococcus aureus*. Neutrofil berperan dalam pertahanan terhadap *Staphylococcus aureus*. Neutrofil yang beredar di darah menuju ke lokasi infeksi. Molekul proinflamasi, dan sinyal dihasilkan secara langsung oleh bakteri, sebagai contoh *S. aureus* menginduksi ekspresi dari banyak faktor proinflamasi, termasuk interleukin 1a (IL-1a), IL-1B, IL-6, IL-8, IL-17, leukotrien B4, dan faktor nekrosis tumor-α. Faktor ini menyebabkan ekstravasi neutrofil dan menuju ke jaringan yang terinfeksi. Keratinosit, sel T, PMN, dan makrofag menghasilkan faktor kemotaktik yang berkontribusi besar terhadap neutrofil dalam menanggapi infeksi kulit dan jaringan lunak yang disebabkan oleh *Staphylococcus aureus*. Akumulasi dari neutrofil menyebabkan terjadinya lisis sel nekrotik yang berperan dalam mekanisme patologi infeksi kulit dan jaringan lunak *Staphylococcus aureus*.<sup>16,17</sup>

Proses pengambilan, pengiriman, penyimpanan, dan pemrosesan spesimen yang tepat adalah elemen yang penting untuk mendapatkan hasil interpretasi yang benar dari setiap proses kultur bakteri. Spesimen yang diambil dari tempat terinfeksi harus dibawa ke laboratorium tanpa penundaan untuk mencegah spesimen mengering, mempertahankan lingkungan yang tepat, dan meminimalkan pertumbuhan dari organisme yang mengkontaminasi.<sup>9,18</sup>

Pada pemeriksaan mikroskopik dengan pewarnaan gram *Staphylococci* tampak sebagai kokus gram positif yang ireguler, meskipun pemeriksaan mikroskopik dengan pewarnaan gram dapat memperkirakan adanya *staphylococcus*, namun kultur harus tetap dilakukan terlepas dari hasil pemeriksaan mikroskopis karena genus atau spesies tidak dapat secara tepat diidentifikasi dengan morfologi mikroskopis saja. *Staphylococcus* mudah tumbuh pada media kultur laboratorium rutin, terutama agar darah domba. Media selektif seperti agar garam manitol, Agar *Columbia – Colistin Nalidixic Acid* (*Columbia CNA*) atau agar *phenylethyl alcohol* dapat digunakan untuk spesimen yang sangat terkontaminasi. Konsentrasi NaCl yang tinggi (7,5%) di agar garam manitol membuat media ini selektif untuk *Staphylococcus*, sedangkan penggabungan manitol dan fenol merah membedakannya *S. aureus* dari sebagian besar *coagulase negative staphylococcus*. *CHRO Magar Staph aureus* (*Becton Dickinson, Franklin Lakes, NJ*) adalah media diferensial untuk dapat mengklasifikasikan *S. aureus* menjadi dua kelompok yaitu *methicilin resisten S. aureus* (MRSA) atau strain *methicillin sensitif S. aureus* (MSSA) dengan tingkat sensitivitas yang lebih tinggi daripada

skrining dengan oksasilin.<sup>9,18</sup>

Berbagai studi biokimia digunakan untuk mengidentifikasi koloni *S. aureus* berdasarkan produksi koagulase dan deoksiribonuklease, adanya antigen spesifik *S. aureus* atau kemampuan fermentasi manitol. Tes tabung koagulase adalah baku emas secara konvensional untuk membedakan antara *S. aureus* dan stafilocokus lainnya, biasanya disebut sebagai *coagulase negative staphylococcus*. Test koagulase positif tampak sebagai gumpalan yang terbentuk di dalam tabung yang berisi plasma. *Staphylocoagulase* ini adalah perbedaan yang penting secara klinis karena *coagulase negative staphylococcus* jarang bersifat patogen jika tidak ada bahan prostetik yang dapat menampungnya dalam biofilm. Uji *slide* koagulase merupakan uji yang lebih cepat berdasarkan adanya faktor penggumpalan, tetapi hingga 15% isolat *S. aureus* adalah negatif. Tes aglutinasi lateks yang mendeteksi protein A, faktor penggumpalan dan antigen permukaan lainnya juga sensitif meskipun kurang spesifik karena reaktivitas silang dengan berbagai *coagulase negative staphylococcus*.<sup>9,15,18</sup>

Pengujian kepekaan antibiotik dilakukan bersamaan dengan identifikasi *S. aureus* menggunakan sejumlah metodologi berbasis kultur. Pengujian dengan cakram difusi sering digunakan untuk menilai kerentanan simultan terhadap berbagai antibiotik. Fokus utamanya adalah membedakan antara *S. aureus* yang rentan terhadap metisilin dan yang resisten terhadap metisilin. Hal ini dapat dilakukan dengan menggunakan disk oksasilin atau cefoksitin, yang telah terbukti menjadi penanda pengganti yang akurat untuk resistensi metisilin. Uji kepekaan antibiotik juga dapat dilakukan menggunakan platform otomatis yang tersedia secara komersial seperti *Vitek*<sup>®</sup>2, *BD Phoenix*<sup>TM</sup> atau *MicroScan WalkAway* *Svstems*.<sup>9,19</sup>

Bakteri menggunakan dua strategi untuk menghindari terbunuh oleh agen antimikroba yaitu mekanisme toleransi dan resistensi. Toleransi adalah bakteri dormansi atau tidak tumbuh sehingga target obat tidak aktif yang dapat memungkinkan bakteri untuk menghindari kerusakan dan bertahan hidup.

Resistensi terhadap antimikroba dibagi menjadi dua mekanisme yaitu resistensi intrinsik dan didapat. Mekanisme resistensi intrinsik merupakan karakteristik bawaan dari mikroorganisme yang wariskan secara vertikal. Resistensi intrinsik dianggap alami dan diwariskan secara konsisten dari kelompok, genus, atau spesies mikroba tertentu. Oleh karena itu, resistensi ini dapat diprediksi begitu organisme tersebut teridentifikasi. Mekanisme resistensi yang didapat disebabkan oleh perubahan susunan genetik yang biasa dari mikroorganisme, yang menyebabkan perubahan fisiologi dan struktur

seluler. Tidak seperti resistensi intrinsik, resistensi yang didapat mungkin merupakan sifat yang hanya terkait dengan beberapa *strain* dari spesies tertentu. Dengan demikian kehadiran jenis resistensi ini pada salah satu isolat tidak dapat diprediksi. Gen berubah atau pertukaran yang dihasilkan dari resistensi yang didapat biasanya disebabkan oleh mutasi genetik, akuisisi gen dari organisme lain melalui mekanisme transfer gen, atau kombinasi mutasi dan peristiwa transfer gen.<sup>9,20,21</sup>

Penatalaksanaan pada erisipelas bertujuan mengatasi gejala, mengurangi kesakitan dan mencegah timbulnya komplikasi. Penatalaksanaan umum adalah perawatan lesi kulit dan luka, elevasi tungkai, dan tirah baring. Pemberian kompres dengan cairan fisiologis bertujuan untuk menjaga agar luka tetap lembab namun tidak basah serta menyebabkan vasokonstriksi sehingga mengurangi eritema.<sup>1,14</sup>

Pemberian analgetik bertujuan untuk mengurangi nyeri. Pengobatan dengan antibiotik merupakan terapi lini pertama pada erisipelas. Tujuan pemberian antibiotik pada kasus erisipelas adalah untuk eradikasi bakteri penyebab. Untuk terapi empiris tanpa komplikasi, jika MRSA <10% dari *S. aureus* dan menyebabkan SSTI secara lokal tanpa komplikasi, beberapa penulis hanya merekomendasikan obat untuk MSSA. Jika MRSA menyumbang > 10% dari *S. aureus*, agen antimikroba harus dipilih untuk menargetkan MRSA data antibiogram lokal.<sup>2,16</sup>

Pemilihan antibiotik empiris dapat diberikan sesuai dengan derajat keparahan penyakit, sesaat setelah pengambilan spesimen kultur. Pada erisipelas dengan derajat keparahan ringan (tidak ada bukti penyakit sistemik) dapat diberikan obat oral golongan sefalekssin, dikloksasilin, dan penisilin V. Jika tergolong kategori sedang (terdapat gejala sistemik) atau gagal terapi rawat jalan dapat diberikan terapi antibiotik sefazolin, seftriakson, penisilin G secara intravena. Jika termasuk kategori berat (perkembangan penyakit yang cepat, hipotensi atau bukti kerusakan organ) dapat diberikan terapi antibiotik spektrum luas yaitu kombinasi seperti vankomisin dengan piperasin-tazobaktam. Pemberian antibiotik selanjutnya disesuaikan dengan hasil kultur dan uji kepekaan antibiotik. Pada MRSA antibiotik pilihan adalah klindamisin, tetrasiklin, trimetoprim sulfametoxazol, vankomisin, linezolid.<sup>2,16</sup>

Sesuai dengan pedoman penggunaan antibiotik di RSUP Sanglah Denpasar, seftriakson adalah antibiotik empiris yang direkomendasikan untuk infeksi bakteri selulitis dan erisipelas derajat sedang. Pedoman ini yang bertujuan sebagai acuan bagi klinisi dalam memberikan terapi antibiotik baik



profilaksis maupun terapi empiris secara bijak dan untuk mencegah terjadinya resistensi antibiotik.<sup>22</sup>

Seftriakson adalah agen bakterisida yang bekerja dengan menghambat sintesis dinding sel bakteri baik pada bakteri gram-negatif maupun gram-positif. Seftriakson dapat dipilih pada infeksi kulit dan jaringan lunak yang disebabkan oleh *Staphylococcus aureus*, *Staphylococcus epidermidis*, *Streptococcus pyogenes*, *Viridans group streptococci*, *Escherichia coli*, *Enterobacter cloacae*, *Klebsiella oxytoca*, *Klebsiella pneumoniae*, *Proteus mirabilis*, *Pseudomonas aeruginosa*, *Serratia marcescens*, *Acinetobacter calcoaceticus*, atau *Peptostreptococcus species*.<sup>23</sup>

Pada kasus ini tergolong kategori sedang dan telah gagal menjalani terapi antibiotik rawat jalan serta tidak ditemukan bakteri MRSA. Berdasarkan hasil uji kepekaan juga didapatkan hasil terisolasi bakteri *S. aureus* yang sensitif terhadap antibiotik seftriakson. Pasien kemudian diberikan terapi seftriakson 2 gram tiap 24 jam intravena, parasetamol 500 miligram tablet tiap 8 jam intraoral, desoksimeseton 0,25% krim pada lesi plak hiperpigmentasi disertai likenifikasi, kompres terbuka NaCl 0,9% selama 15 menit tiap 8 jam, natrium fusidat 2% krim tiap 12 jam pada lesi erosi (diaplikasikan setelah kompres) dan edukasi untuk elevasi kaki 30°.

Prognosis erisipelas pada umumnya adalah baik jika diberikan penatalaksanaan yang tepat dan tidak mengalami komplikasi.<sup>2</sup> Prognosis pada pasien ini adalah dubius ad bonam karena didapatkan perbaikan klinis setelah diberikan terapi antibiotik sistemik dan perawatan pada lesi kulit.

## SIMPULAN

Telah dilaporkan kasus erisipelas kruris dekstra pada seorang laki-laki berusia 62 tahun. Diagnosis ditegakkan berdasarkan anamnesis, pemeriksaan fisik dan pemeriksaan penunjang. Pada pemeriksaan kultur dasar luka ditemukan terisolasi *Staphylococcus aureus*, signifikan sebagai agen penyebab infeksi tergantung klinis dan marker infeksi. Pasien menunjukkan perbaikan klinis pada hari ke-8 setelah pemberian terapi antibiotik seftriakson. Prognosis pada kasus adalah dubius ad bonam.

## KONFLIK KEPENTINGAN

Penulis menyatakan tidak terdapat konflik kepentingan terkait publikasi dari artikel ini.

## PENDANAAN

Penelitian ini tidak mendapat dana hibah dari pemerintah ataupun lembaga swasta lainnya.

## KONTRIBUSI PENULIS

Seluruh penulis berkontribusi terhadap penelitian ini baik dari perencanaan proposal penelitian, pencarian data, analisis data penelitian, hingga interpretasi dan penyusunan naskah publikasi.

## DAFTAR PUSTAKA

- Pearson DR, Margolis DJ. Cellulitis and Erysipelas. In: Kang S, Amagai M, Bruckner AL, Enk AH, Margolis DJ, McMichael AJ, Orringer JS, editors. *Fitxpatrick's Dermatology in General Medicine*. 9<sup>th</sup> ed. New York: McGraw-Hill; 2019. p. 2746-54.
- Hay RJ, Jones RM. Bacterial Infection. In: Griffiths CEM, Barker J, Bleiker T, Chalmers R, Creamer D, editors. *Rook's Textbook of Dermatology*. 9<sup>th</sup> ed. West Sussex: Wiley Blackwell; 2016. p. 667-754.
- Anonim. Buku Register Rawat Inap Kulit dan Kelamin. *Rumah Sakit Umum Pusat Sanglah Denpasar*. Desember 2016 – Juni 2020.
- Rositawati A, Sawitri. Studi Retrospektif: Profil Pasien Erisipelas dan Selulitis. *Berkala Ilmu Kesehatan Kulit dan Kelamin*. 2016; 28(2); 59-67
- Karakonstantis S. Is Coverage of *S. Aureus* Necessary in Cellulitis/ Erysipelas? A Literature Review. *Infection*. 2019;48:183-191.
- Brindle RJ, O'Neill LA, Williams OM. Risk, Prevention, Diagnosis, and Management of Cellulitis and Erysipelas. *Current Dermatology Report*. 2020;9: 73-82.
- Pasternack MS, Swartz MN. Cellulitis, necrotizing fasciitis, and subcutaneous tissue infections. In: Mandell, GL, Bennett, JE, Dolin, R, editors. *Mandell, Douglas, and Bennett's Principles and Practice of Infectious Diseases*. Philadelphia, PA: *Churchill Livingstone Elsevier*. 2015. p. 1195-1216.
- Boshkovski BV, Topuzovska IK, Damevska K, and Petrov A. Comorbidities as risk factors for acute and recurrent erysipelas. *Open Access Macedonian Journal of Medical Sciences*. 2019; 7(6); 937-942.
- Tille PM. *Staphylococcus, Micrococcus, and similiars organisms*. In: *Bailey Scott's Diagnostic Microbiology*. Fourteenth edition. Missouri: Elsevier. 2017. p. 248-263
- Cranendonk DR, Lavrijsen AP, Prins JM, Wiersinga WJ. Cellulitis: current insights into pathophysiology and clinical management. *Netherlands Journal of Medicine*. 2017; 75(9):366-378.
- Boshkovski BV, Dimitrovska I, Topuzovska IK. Clinical presentation and laboratory characteristics in acute and recurrent erysipelas. *Open Access Macedonian Journal of Medical Sciences*. 2019; 7(5):771-774.
- Silverberg JI. Nummular Eczema, Lichen Simplex Chronicus, and Prurigo Nodularis. In: Kang S, Amagai M, Bruckner AL, Enk AH, Margolis DJ, McMichael AJ, Orringer JS, editors. *Fitxpatrick's Dermatology in General Medicine*. 9<sup>th</sup> ed. New York: McGraw-Hill; 2019. p. 385-394.
- Garlicki AM, Jawien M, Pancewicz S, Malinowska, Nowak AK, Jasik MB. Management Of Bacterial Skin And Soft Tissue Infections. *Prezegl Epidemiol*. 2020; 74(1):89-107.
- Habif, T.P., Dinulos, J.G. Erysipelas. *Skin Disease Diagnosis and Treatment* 4<sup>th</sup> ed. 2018:170-4.
- Monson LS, Nielson LE. Staphylococci. In: *Textbook of Diagnostic Microbiology*. sixth edition. Missouri: Elsevier. 2019. p. 322-337.
- Tong SY, Davis JS, Eichenberger E, Holland T, Fowler V. *Staphylococcus aureus* Infections: Epidemiology, Pathophysiology, Clinical Manifestations, and Management. *Clinical Microbiology Reviews*. 2015;28(3):603-661.

17. Kobayashi SD, Malachowa N, Deleo FR. Pathogenesis of Staphylococcus Aureus Abscesses. *The American Journal Of Pathology*. 2015;185(6):1-10.
18. L.G. Harris. Foster SJ, Richards RG. An introduction to staphylococcus aureus, and techniques for identifying and quantifying S. Aureus adhesins in relation to adhesion to biomaterials: review. *European Cells and Materials*. 2002;4:39-60.
19. Edgeworth D, Aryee A. Carriage, Clinical Microbiology and Transmission of Staphylococcus Aureus. In: Bagnoli F, Rappuoli R, Grandi G editors. *Staphylococcus Aureus Switzerland*: Springer.2027.p.1-20.
20. RSUP Sanglah. Pedoman Penggunaan Antibiotik Profilaksis dan Terapi (PPAB) Rumah Sakit Umum Pusat Sanglah. 2019.
21. Frieri M, Kumar K, Boutin A. Antibiotic Resistance. *Journal of Infection and Public Health*.2016;10(4):369-378.
22. Foster TJ. Antibiotic Resistance in Staphylococcus Aureus. Current status and future prospect. 2017; 41(3):430-449.
23. Khan MY, Roy M, Rawal RK, Bansal UK. A Review- Ceftriaxone for Life. *Asian Pharma Press*.2017;7(1):35-48.



This work is licensed under a Creative Commons Attribution